Anatomía del oído interno

JP Sauvage
S Puyraud
O Roche
A Rahman

Resumen. – El oído interno está ubicado en el interior del hueso temporal. Está constituido por un laberinto óseo que protege un laberinto membranoso. El laberinto membranoso es un tubo largo epitelial diferenciado localmente en estructuras sensoriales: el canal coclear destinado a la audición y el órgano vestibular formado por el sáculo, el utrículo y los canales semicirculares destinados al equilibrio. Rodeado por perilinfa, el laberinto membranoso contiene la endolinfa. La microcirculación laberíntica origina los fluidos del oído interno. Las redes capilares son densas, particularmente a nivel de la estría vascular. Estas redes proceden de la rama laberíntica de la arteria cerebelosa anteroinferior. La arteria coclear alimenta múltiples redes específicas para cada estructura coclear. La microcirculación vestibular es menos compleja, sigue los nervios destinados a cada estructura vestibular. De tipo terminal, la vascularización laberíntica, cuya fisiología es aún mal conocida, no alcanza directamente las células sensoriales. Éstas son, pues, en gran parte tributarias del equilibrio hidroelectrolítico de los fluidos laberínticos.

© 2000, Editions Scientifiques et Médicales Elsevier SAS, París. Todos los derechos reservados.

Introducción

El oído interno, o laberinto, está situado en el centro de la pirámide petrosa del hueso temporal. Consiste en un conjunto de cavidades óseas, o laberinto óseo, que contiene estructuras tubulares que forman el laberinto membranoso. Dentro de este último se encuentran el órgano sensorial coclear destinado a la audición y los receptores sensoriales vestibulares especializados en la detección de las aceleraciones angulares y lineales de la cabeza.

Laberinto óseo

Deriva de la capa perióstica interna de la cápsula auditiva. Es una cubierta de hueso duro y compacto que forma el vestíbulo, los canales semicirculares y la cóclea *(fig. 1)*. Dos canales procedentes del laberinto óseo llegan hasta las envolturas cerebrales: el acueducto del caracol a los espacios subaracnoideos y el acueducto del vestíbulo a la duramadre.

VESTÍBULO

Es la cavidad central del laberinto óseo situada entre el oído medio y el fondo del conducto auditivo interno. De forma ovoide, aplanada transversalmente, sus dimensiones son de 5 mm de longitud y de 5 mm de altura. El ancho en el centro es de 3 mm pero, en la periferia, es sólo de 1, 5 mm. El vestíbulo corresponde a la mitad posterior del fondo del conducto auditivo interno *(fig. 2)*. Su eje longitudinal forma aproximadamente un ángulo de 45° con el eje del conducto auditivo interno (en realidad, 53°).

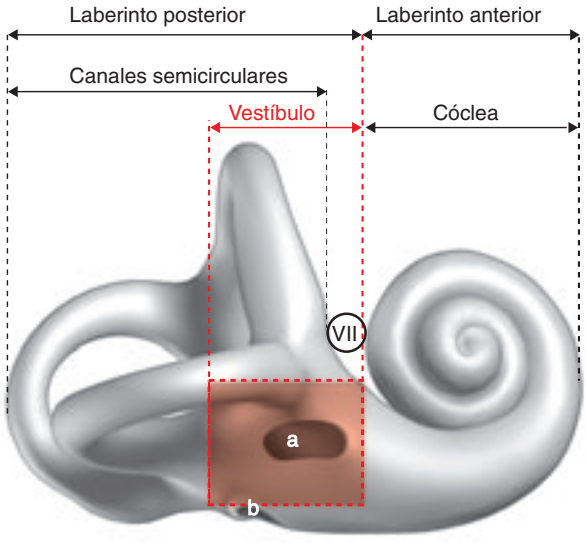

1 *Vista lateral del laberinto óseo reducida a la cápsula auditiva. a. Ventana oval; b. ventana redonda; VII. acueducto de Falopio cortado a nivel de su primera porción.*

Jean-Pierre Sauvage : *Chef de service.*
Stéphane Puyraud : *Chef de clinique.*
Olivier Roche : *Chef de clinique.*
Abdel Rahman : *Attaché des Hôpitaux.*
Service d'oto-rhino-laryngologie, centre hospitalier universitaire Dupuytren, 2, avenue Martin-Luther-King, 87042 Limoges cedex, France.

© 2012 Elsevier Masson SAS. Tous droits réservés. - Document téléchargé le 30/09/2012 par Pérez Diego (454435)

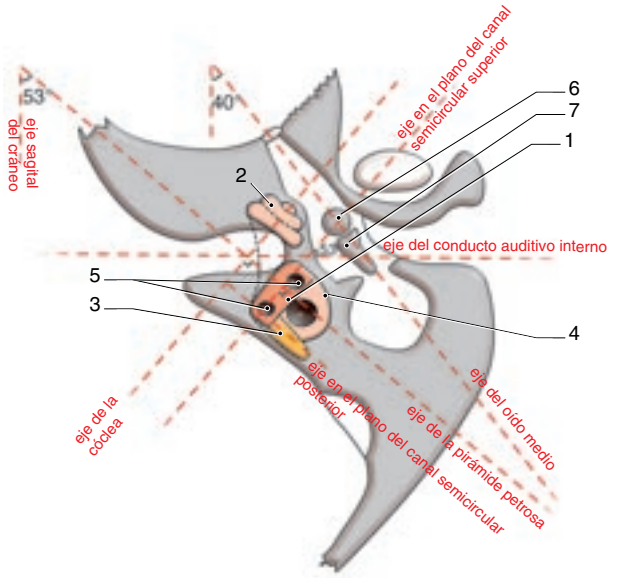

2 *Orientación de los elementos del laberinto óseo en relación con el eje de la pirámide petrosa y el eje sagital del cráneo* [5].
1. Vestíbulo; 2. cóclea; 3. canal semicircular posterior; 4. canal semicircular lateral; 5. los dos orificios del canal semicircular superior; 6. cabeza del martillo; 7. cuerpo del yunque.

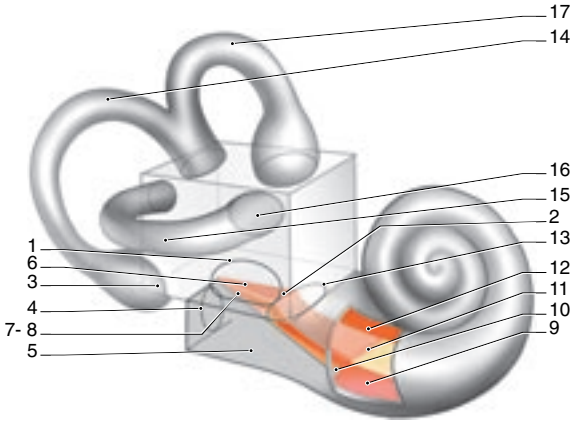

3 *Vista esquemática del laberinto óseo y constitución de la base del vestíbulo.*
1. Ventana oval; 2. inflexión de la lámina espiral; 3. orificio ampollar del canal semicircular posterior; 4. ventana redonda; 5. cavidad subvestibular; 6. parte de la lámina espiral que forma la base del vestíbulo; 7. lámina espiral secundaria; 8. hendidura vestibulotimpánica; 9. rampa timpánica; 10. lámina espiral secundaria; 11. lámina espiral; 12. rampa vestibular; 13. orificio vestibular del caracol; 14. canal semicircular posterior; 15. canal semicircular lateral; 16. orificio ampollar del canal semicircular lateral; 17. canal semicircular superior.

Esquemáticamente, se describe una pared lateral y una pared medial reunidas hacia arriba, hacia adelante, por detrás y hacia abajo por paredes más estrechas *(fig. 3).*

Si se realiza una sección del hueso temporal perpendicular al borde posterior del peñasco y se divide la ventana oval en dos mitades, anterior y posterior, se obtiene una mitad lateral y posterior casi enteramente ocupada por los orificios de los canales semicirculares y una mitad medial y anterior, especie de criba a través del cual pasan las ramificaciones del nervio vestibular que se dirigen hacia el conducto auditivo interno.

■ *Pared lateral* *(figs. 3, 4)*

Fuertemente convexa, contiene tres orificios:

— la *ventana oval:* situada sobre la parte anteroinferior de la pared, está entre la pared lateral y la pared inferior y mira hacia abajo, hacia delante y hacia fuera. En «boca de horno», está obturada por la platina del estribo unida por el ligamento anular;

— el *orificio anterior ampollar del canal semicircular lateral:* ocupa el ángulo anterosuperior. Está situado a 1 mm por encima de la ventana oval y separado de ella por un espacio que corresponde a la segunda porción del acueducto de Falopio;

— el *orificio posterior no ampollar del canal semicircular lateral:* está situado en el ángulo posterosuperior, pero a un nivel ligeramente más bajo que su orificio ampollar. Mira nítidamente hacia atrás.

■ *Pared superior*

Estrecha hacia adelante, más ancha por detrás, está casi enteramente ocupada en sus dos extremos por dos orificios que se extienden hacia la cara lateral:

— hacia adelante, el *orificio ampollar del canal semicircular superior,* contiguo al orificio ampollar del canal lateral del cual está separado por un canto vivo. Esta arista debe ser conservada durante el mayor tiempo posible en la vía translaberíntica posterior, puesto que por delante de ella se encuentra la primera porción del nervio facial, solamente separada de ella por las fibras ampollares del nervio utriculoampollar;

— por detrás, el *orificio común al canal semicircular superior y al canal semicircular posterior* se abre justo encima del orificio no ampollar del canal semicircular lateral, separado de él por una cresta, a menudo muy marcada.

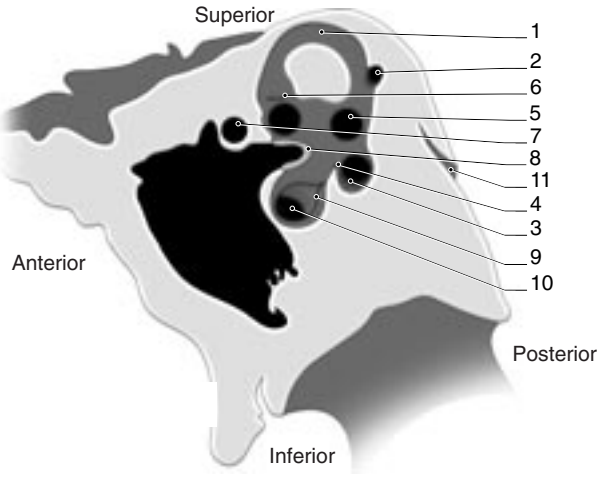

4 *Corte vertical del peñasco derecho en el plano del canal semicircular superior (segmento posterior del corte).*
1. Canal semicircular superior; 2. abertura del canal semicircular posterior en la crus común; 3. orificio ampollar del canal semicircular posterior; 4. cresta ampollar inferior; 5. orificio posterior del canal semicircular lateral; 6. cresta que separa el orificio anterior del canal lateral de la ampolla del canal semicircular superior; 7. acueducto de Falopio; 8. borde posterior de la ventana oval; 9. lámina espiral secundaria; 10. abertura del nicho de la ventana redonda; 11. acueducto del vestíbulo, porción ascendente.

© 2012 Elsevier Masson SAS. Tous droits réservés. - Document téléchargé le 30/09/2012 par Pérez Diego (454435)

Pared posterior

Es también muy estrecha. En su extremo inferior se encuentra el orificio ampollar del canal semicircular posterior. Ese orificio ocupa el ángulo de la pared posterior con la pared lateral y la pared inferior. A menudo profundamente excavado en el grosor de la pared posterior, permanece bien separado de la pared inferior por la cresta ampollar inferior. Ensanchado, el orificio ampollar del canal semicircular posterior constituye el punto de declive del vestíbulo. Este hecho ha podido explicar que los otolitos despegados de las máculas, espontáneamente o después de un traumatismo, puedan colocarse contra la cúpula del canal posterior (teoría de la cupulolitiasis). Sobre la cara medial del orificio, existen pequeños agujeros que constituyen la mancha cribosa inferior, que dejan paso a las fibras del nervio ampollar posterior.

Pared medial *(fig. 5)*

Está ocupada por varias fositas separadas por crestas:

— la *fosita hemisférica* es la más voluminosa y la más marcada. Está situada en la parte anterior e inferior de la pared. Recibe al sáculo. Su fondo está perforado por múltiples agujeros pequeños que constituyen la mancha cribosa media que deja pasar las fibras saculares del nervio vestibular inferior;

— la *cresta del vestíbulo* bordea la fosita hemisférica por arriba y por detrás. Por delante, se prolonga sobre la pared anterior para constituir una pequeña columna saliente a veces de 1 a 2 mm de largo: la pirámide del vestíbulo. Por debajo y por detrás, la cresta del vestíbulo se incurva y se reúne con la pared inferior. La referencia de la cresta vestibular está constituida por una línea horizontal que pasa por el borde superior de la ventana oval. Esto explica que, en la vía translaberíntica anterior, la fosita hemisférica sea la primera en ser visible cuando la ventana oval y la ventana redonda se reunen por medio de la fresa;

— la *fosita ovoide* es elíptica con un gran eje horizontal. Se encuentra encima de la cresta del vestíbulo. Está separada del orificio ampollar del canal semicircular superior por una cresta bien marcada: la *cresta ampollar superior.* Recibe el utrículo. La mitad anterior de la fosita ovoide tiene un conjunto de pequeños agujeros que ocupan también la pirámide que constituye la mancha cribosa superior. Por estos orificios pasan las ramas del nervio utriculoampular (nervio vestibular superior) destinadas al utrículo y a los canales lateral y superior;

— la *fosita sulciforme* está en el límite posterior de la fosita ovoide. Constituye un pequeño surco vertical, en cuya parte superior se abre un canal óseo: el acueducto del vestíbulo;

— la *fosita coclear* está en parte sobre la pared medial y, en parte sobre la pared inferior. Se sitúa entre la cresta ampollar inferior por detrás y una prolongación de la cresta del vestíbulo por delante. Recibe la parte caudal del canal coclear. En la vía translaberíntica anterior, esta fosita es sólo visible cuando el promontorio se ha vaciado ampliamente.

Pared anterior

Muy estrecha (2 mm), recibe la espina de la pirámide del vestíbulo que prolonga la cresta del vestíbulo. La pared anterior corresponde hacia arriba al acueducto de Falopio que la rodea y, hacia abajo, a la base del caracol que hace cuerpo con ella.

Pared inferior *(fig. 6)*

En forma de surco, está situada en la prolongación de la ventana oval ubicada inmediatamente por encima. Por delante se encuentra el orificio vestibular del caracol. Por detrás del orificio del caracol, la pared inferior está completada sobre sus tres cuartos mediales por la porción vestibular horizontal terminal de la lámina espiral que alcanza la cresta ampollar inferior. El borde medial de la lámina espiral se implanta bajo la fosita hemisférica. Su borde lateral permanece libre. El cuarto lateral restante está constituido por la lámina espiral accesoria separada de la pared lateral. Entre el borde libre de la lámina espiral y la lámina espiral accesoria, existe un pequeño hiato en forma de hoz: la hendidura vestibulotimpánica. Esta hendidura está obturada, en estado fresco, por una lámina fibrosa. Así el vestíbulo y la cavidad subvestibular están herméticamente separados. La lámina espiral se extiende a continuación hacia adelante y se prolonga hacia abajo limitando por detrás el orificio vestibular del caracol. Se continúa sobre toda la longitud de la cóclea.

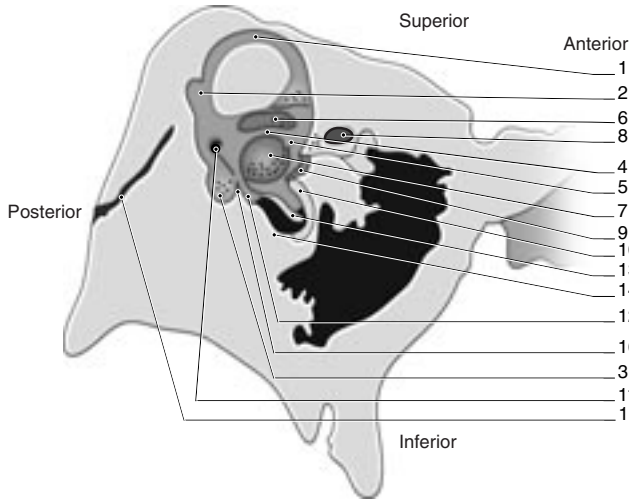

5 *Corte vertical del peñasco derecho en el plano del canal semicircular superior (segmento anterior del corte).*
1. Canal semicircular superior; 2. crus común y su división; 3. ampolla del canal semicircular posterior; 4. cresta del vestíbulo; 5. pirámide; 6. fosita ovoide; 7. fosita hemisférica; 8. nervio facial; 9. borde anterior de la ventana oval; 10. Corte del promontorio habiéndose abierto la primera vuelta de espiral de la cóclea; 11. orificio del acueducto del vestíbulo y surco sulciforme; 12. fosita coclear; 13. lámina espiral; 14. reborde posteroinferior de la ventana redonda; 15. acueducto del vestíbulo (porción ascendente); 16. cresta ampollar inferior.

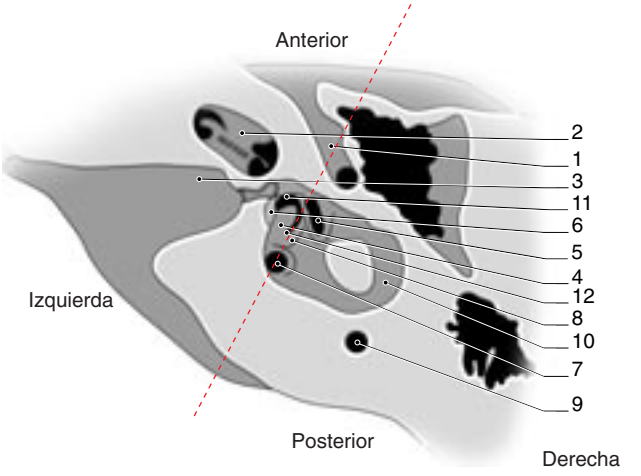

6 *Corte horizontal del peñasco derecho en el plano del canal semicircular lateral (segmento inferior del corte).*
1. Acueducto de Falopio; 2. cóclea; 3. conducto auditivo interno; 4. final de la lámina espiral y la base del vestíbulo; 5. ventana oval; 6. fosita hemisférica; 7. orificio ampollar del canal semicircular posterior; 8. lámina espiral secundaria; 9. canal semicircular posterior; 10. canal semicircular lateral; 11. orificio vestibular del caracol; 12 hendidura vestibulotimpánica.

© 2012 Elsevier Masson SAS. Tous droits réservés. - Document téléchargé le 30/09/2012 par Pérez Diego (454435)

CANALES SEMICIRCULARES ÓSEOS

Hay tres canales semicirculares: lateral, superior y posterior. Estos canales ocupan la parte posterosuperior del laberinto. Cada uno está formado por los dos tercios de un anillo hueco cuya luz es de aproximadamente 0,8 mm. En el extremo de cada canal se encuentra una dilatación: la ampolla, que se abre directamente en el vestíbulo. La ampolla contiene el epitelio sensitivo vestibular. En los canales lateral y superior, las ampollas están situadas en su extremo anterior. Por el contrario, la ampolla del canal posterior está situada en el extremo posterior del canal. Los extremos no ampollares de los canales superior y posterior se reúnen y forman la crus común.

Orientación general

Los tres canales semicirculares se orientan en los tres planos ortogonales del espacio. Hay, no obstante, grandes variaciones individuales. Esquemáticamente, los dos canales laterales derecho y izquierdo están en un mismo plano, formando con el plano de Francfort un ángulo de 30° abierto hacia adelante. Así, éstos se ubican en un plano perfectamente horizontal durante la marcha, con la mirada sobre el suelo a algunos metros ante sí. Estos canales determinan el plano fisiológico de la cabeza, o plano ortovestibular.

Los otros canales llamados verticales (superior y posterior) están en planos perpendiculares al precedente. De forma imprecisa, se puede considerar que cada canal anterior está situado en el mismo plano que el canal posterior del lado opuesto. Estos canales son estimulados simultáneamente cuando la inclinación de la cabeza se hace en el mismo plano, es decir, con una inclinación del cuerpo hacia atrás con la cabeza girada 45° bien sea a la derecha o a la izquierda (maniobra de Dix y Hallpike).

Canal semicircular lateral

Es el más corto: 15 mm. Su arco de convexidad lateral y posterior determina, sobre la pared medial del umbral del aditus, una prominencia lisa y redondeada situada justo encima y por detrás del canal facial.

Canal semicircular superior

Mide 16 mm de largo. Es un verdadero arco ubicado verticalmente sobre el vestíbulo en un plano casi perpendicular al gran eje del peñasco. La convexidad del canal anterior se orienta según un eje que forma 60° con el eje del conducto auditivo interno. La clásica prominencia de la eminentia arcuata, situada sobre la cara anterosuperior del peñasco, no corresponde al canal anterior sino a una huella a nivel de un surco cerebral.

Canal semicircular posterior

Es el más largo de los canales: 20 mm. También es el más profundo. Forma un bucle casi completo. Su plano es vertical y casi paralelo con el eje del peñasco. La ampolla corresponde lateralmente al seno timpánico del oído medio.

CÓCLEA

Configuración general

La cóclea ósea *(fig. 7)* está situada justo antes del vestíbulo. Su forma externa se parece a una concha de caracol, de allí su nombre: el caracol. De hecho, es un tubo óseo o tubo coclear, de 30 mm de largo y de 1 a 2 mm de diámetro. Está enrollado alrededor de un eje denominado columela o modiolo. El tubo coclear comprende dos vueltas y media de hélice. Cada vuelta de espira se une a la precedente para constituir el tabique espiral, denso pero fino, que termina en la cima por un borde libre: el pilar. La pared externa aparente del tubo constituye la lámina de los contornos. La altura de la cóclea no sobrepasa los 5 a 6 mm y su diámetro en la base es de 9 mm.

La nomenclatura en la cóclea se define en relación con el modiolo puesto de pie. Así, las espiras son basales y apicales y terminan en la cima o cúpula. Todo lo que queda cerca del modiolo se llama interno y todo lo que se aleja de él se llama externo.

De hecho, el modiolo es un cono acostado cuyo eje casi horizontal es oblicuo anterior y lateralmente. Su cima está en relación con el protympanum y su base excavada constituye la fosita coclear que ocupa la parte anteroinferior del fondo del conducto auditivo interno. Esta fosita está ocupada por una serie de orificios dispuestos en una doble espiral correspondiente a la proyección de la hélice coclear (criba espiroidal). Después de una vuelta y media, la criba termina en su cima por un orificio un poco más ancho de donde nace el canal central de la columela.

Tubo coclear

Comprende dos segmentos: el segmento no enrollado y el segmento enrollado.

El *segmento inicial no enrollado* es rectilíneo *(hook* de los anglosajones). De 4 a 5 mm de largo, está situado bajo el vestíbulo donde éste forma la cavidad subvestibular *(fig. 4)*. Esta cavidad termina por detrás en un fondo de saco al final del cual se abre la ventana redonda. La cavidad subvestibular representa el extremo de la rampa timpánica de la cóclea. En su cara medial, cerca de la membrana de la ventana redonda, se abre el orificio del acueducto del caracol.

El segmento enrollado continúa al precedente por una primera vuelta (espira basal) que se adentra bajo el conducto auditivo interno en el que forma la saliente del promontorio sobre la cara interna de la caja del tímpano. Luego pasa anteriormente al conducto auditivo interno, luego encima y termina a 1,5 mm por delante y hacia adentro de la comisura anterior de la ventana oval separada del vestíbulo por la primera porción del nervio facial. La segunda vuelta se coloca anteriormente a la primera y la tercera vuelta, incompleta (una semivuelta), termina por la cúpula.

Lámina espiral

Es una lámina ósea separada de la columela. Hace una saliente en el canal del caracol sin tabicarlo completamente. En estado fresco, está completada por la membrana basilar que se inserta sobre el borde libre de la lámina espiral. Así están separadas dos rampas: la rampa vestibular situada hacia el ápex y la rampa timpánica situada hacia la base.

A nivel del pilar, la lámina espiral termina por un borde libre en forma de gancho (hamulus laminae spiralis). Este borde libre forma con la bóveda de la cúpula un pasaje, el helicotrema, que hace comunicar la rampa timpánica y la rampa vestibular.

En la porción no enrollada, la lámina espiral se incurva inicialmente hacia arriba, luego por detrás para formar los tres cuartos mediales de la cara inferior del vestíbulo e insertarse por detrás sobre la cresta ampollar inferior.

Sistema canalicular del caracol

La columela contiene numerosos pequeños canales longitudinales que nacen de cada orificio de la criba espiroidal y que unen la base de implantación de la lámina espiral. Estos canales contienen las ramas del nervio coclear. Los canales más internos dejan paso a las fibras nerviosas que van hacia la parte apical de la cóclea. Los canales más externos están destinados a la parte basal. El canal central de la columela, el más ancho, sigue el eje del caracol hacia el ápex.

© 2012 Elsevier Masson SAS. Tous droits réservés. - Document téléchargé le 30/09/2012 par Pérez Diego (454435)

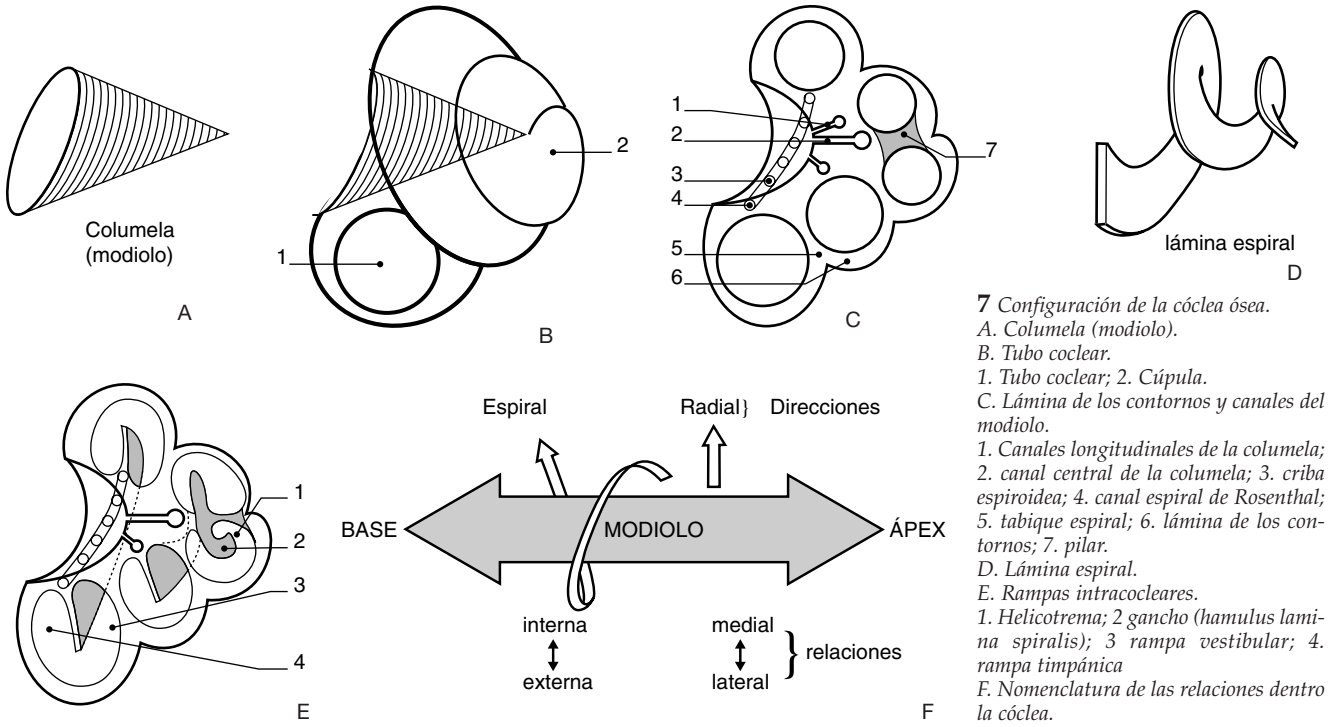

7 *Configuración de la cóclea ósea.*
A. Columela (modiolo).
B. Tubo coclear.
1. Tubo coclear; 2. Cúpula.
C. Lámina de los contornos y canales del modiolo.
1. Canales longitudinales de la columela; 2. canal central de la columela; 3. criba espiroidea; 4. canal espiral de Rosenthal; 5. tabique espiral; 6. lámina de los contornos; 7. pilar.
D. Lámina espiral.
E. Rampas intracocleares.
1. Helicotrema; 2 gancho (hamulus lamina spiralis); 3 rampa vestibular; 4. rampa timpánica
F. Nomenclatura de las relaciones dentro la cóclea.

Canal espiral de Rosenthal

Es un conducto de 1 a 2/10 de milímetro, excavado en la porción periférica de la columela, justo al nivel de la zona de inserción de la lámina espiral *(fig. 8).* Este canal describe dos vueltas completas de espiral y termina encima uniéndose con el canal central de la columela. El canal espiral de Rosenthal recibe, a medida que progresa hacia la cima, finos canalículos aferentes que provienen del grosor de la lámina espiral y se abren al borde libre de esta última. Aloja el ganglio espiral de Corti.

ACUEDUCTO VESTIBULAR

Este canal *(fig. 9)* se extiende desde el vestíbulo (donde nace desde el fondo de la fosita sulciforme) de la cara posterior del peñasco. Su trayecto intrapetroso, de 8 mm de largo, se divide en dos partes:

— inicialmente ascendente, se eleva y forma un istmo largo de 1,5 mm;

— luego su parte distal se dirige nítidamente por detrás, hacia el seno sigmoide, para abrirse a la cara posterior de la pirámide petrosa a nivel de la fosita ungueal. Esta fosita es habitualmente sólo una hendidura. El orificio del acueducto está situado a 1 cm por detrás del porus del conducto auditivo interno, a igual distancia entre éste y el seno sigmoide. Contiene el saco endolinfático.

ACUEDUCTO DEL CARACOL

Su orificio está situado sobre la pared medial de la porción no enrollada del caracol a 1 mm por delante de la ventana redonda.

Su canal, de 10 a 13 mm de largo, se dirige por detrás, hacia adentro y hacia abajo, discurre bajo la ampolla del canal posterior, y luego paralelamente al borde inferior del conducto auditivo interno. Termina en la cara inferior de la pirámide petrosa por un orificio ensanchado de 4 mm situado en la cima de una depresión triangular ubicada entre la fosa yugular por detrás y el canal carotídeo hacia adelante.

Es anexo al sistema perilinfático y en algunas especies se comunica con el espacio subaracnoideo [12]. En el hombre, estaría obturado por tejido fibroso. Su permeabilidad anómala explicaría que algunas oto o rinorreas cerebroespinales puedan aparecer después de una fractura de la pared lateral del vestíbulo o tras estapedectomía (oído «geyser»).

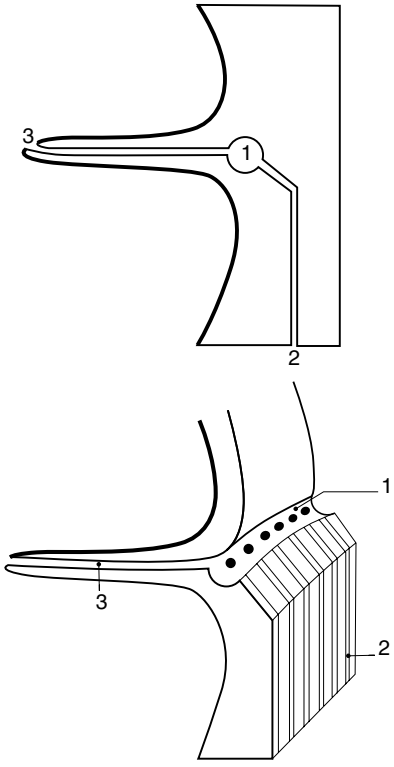

8 *Canal de Rosenthal después de la ablación de la pared ósea externa según L. Testut* [17].
1. Canal espiral de Rosenthal; 2. canal longitudinal de la columela; 3. canal aferente de la lámina espiral.

© 2012 Elsevier Masson SAS. Tous droits réservés. - Document téléchargé le 30/09/2012 par Pérez Diego (454435)

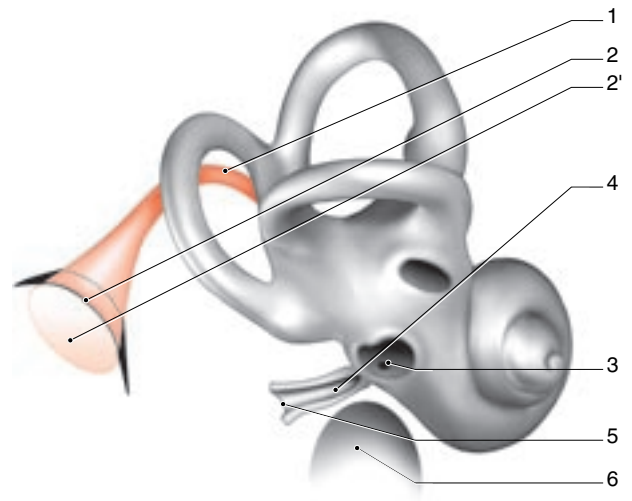

9 *Vista posteroinferior del laberinto óseo: acueducto del caracol y canal y saco endolinfático (lado derecho).*
1. Canal endolinfático; 2. fosita ungueal; 2′. saco endolinfático; 3. orificio del acueducto del caracol de la cara medial de la cavidad subvestibular; 4. acueducto del caracol; 5. orificio inferior del acueducto del caracol; 6. fosa yugular.

Laberinto membranoso

Está constituido por la disposición compleja de un largo tubo de origen epitelial.

Consiste en *(fig. 10):*

— el *laberinto anterior,* destinado a la audición, que comprende el canal coclear;

— el *laberinto posterior,* destinado al equilibrio, que comprende el utrículo, el sáculo, los canales semicirculares y el sistema endolinfático.

El laberinto membranoso contiene la endolinfa. Entre el laberinto membranoso y el laberinto óseo se sitúa un segundo compartimento líquido: la perilinfa.

CANAL COCLEAR

Es un tubo largo de 30 mm que consiste en dos segmentos:

— el primero (lagaena) es corto y termina por detrás en un fondo de saco (caecum cochleare) colocado a nivel de la fosita coclear. Su cara inferior aisla el vestíbulo de la cavidad subvestibular cerrando la hendidura vestibulotimpánica. En su cara superior nace el ductus reuniens de Hensen que comunica el canal coclear con el sáculo;

— el segundo segmento continúa el precedente hacia adelante. Es largo y se enrolla en el caracol óseo rellenando el espacio comprendido entre el borde libre de la lámina espiral y la parte correspondiente de la lámina de los contornos. En corte, es prismático y tiene tres caras: superior, externa e inferior *(fig. 11).*

■ *Pared superior o vestibular*

Aún se la denomina membrana de Reissner y separa el canal coclear de la rampa vestibular.

■ *Pared externa*

Está formada por el ligamento espiral. Esto representa una zona de adherencia entre el canal coclear y el endostio del caracol. A este nivel existe una trama fibrosa conjuntiva que

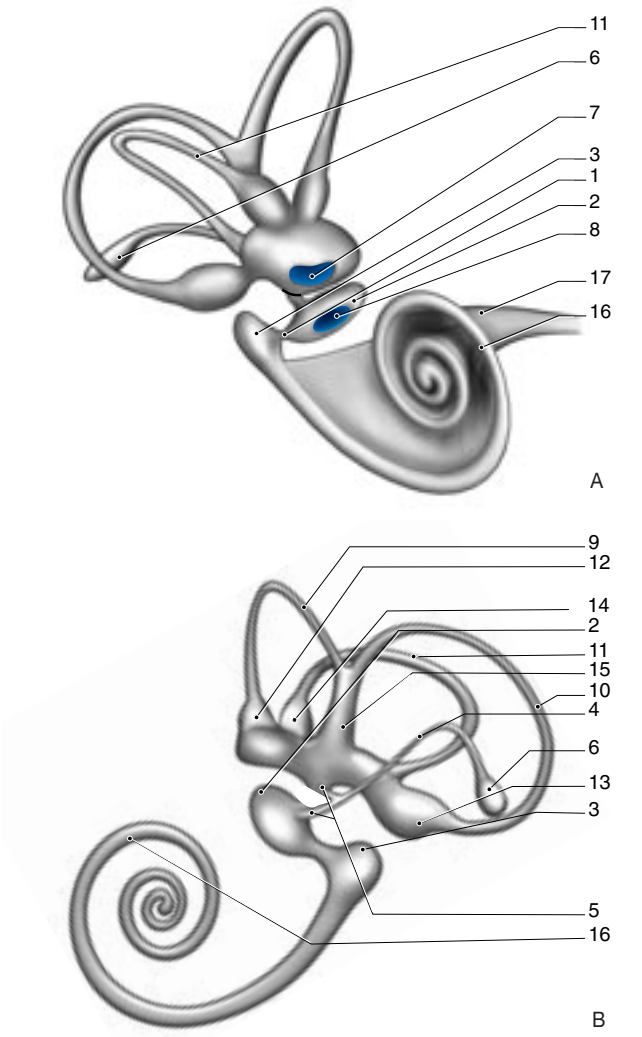

10 *Laberinto membranoso.*
A. Vista anterior.
B. Vista posterior.
1. Ductus reuniens; 2. sáculo; 3. caecum coclear; 4. canal endolinfático; 5. ramas utricular y sacular del canal endolinfático; 6. saco endolinfático; 7. utrículo y su mácula (en azul sobre el esquema); 8. mácula del sáculo; 9. canal semicircular superior; 10. canal semicircular posterior; 11. canal semicircular lateral; 12. ampolla del canal semicircular superior; 13. ampolla del canal semicircular posterior; 14. ampolla del canal semicircular lateral; 15. crus común; 16. canal coclear; 17. nervio coclear.

constituye una verdadera esponja impregnada de perilinfa. De arriba hacia abajo, la cara interna del ligamento espiral está marcada por cuatro relieves:

— la cresta donde se inserta la membrana de Reissner;

— la estría vascular, único epitelio vascularizado del organismo constituida por un engrosamiento de la pared lateral relacionada con la presencia de numerosos vasos. Éste sería el lugar principal supuesto de la secreción de endolinfa:

— el engrosamiento espiral producido por un canal venoso;

— la cresta basilar donde se inserta la membrana basilar.

■ *Pared inferior*

Separa el canal coclear de la rampa timpánica. Está constituida por la membrana basilar extendida entre la lámina espiral ósea y la cresta basilar del ligamento espiral. La membrana basilar, de 33 mm de largo, recorre toda la cóclea incrementando progresivamente de ancho desde la base

© 2012 Elsevier Masson SAS. Tous droits réservés. - Document téléchargé le 30/09/2012 par Pérez Diego (454435)

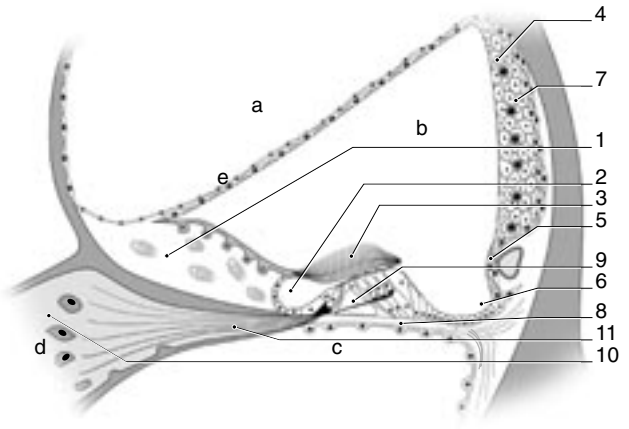

11 *Canal coclear.*
a. Rampa vestibular; b. canal coclear (scala media); c. rampa timpánica; d. ganglio espiral; e. membrana de Reissner; 1. limbo spiralis; 2. surco espiral interno; 3. membrana tectorial; 4. estría vascular; 5. rodete espiral; 6. surco espiral externo; 7. ligamento espiral; 8. membrana basilar; 9. túnel de Corti; 10. lámina espiral; 11. nervio coclear.

hasta el ápex. Sobre la membrana basilar se sitúa el órgano de Corti, recubierto por la membrana de Corti.

■ *Órgano de Corti* (*figs. 12, 13*)

Es el elemento sensorial donde están situados los receptores de la audición. Se encuentra sobre la membrana basilar entre dos surcos: el surco espiral interno y el surco espiral externo. Contiene varios sistemas de células y estructuras.

Células sensoriales

— Tres filas de células ciliadas externas con estereocilios dispuestos como los tubos de un órgano y colocados según una W abierta hacia el modiolo. Estas células tendrían propiedades contráctiles.
— Una sola fila de células ciliadas internas.

Células de sostén

Soportan las células sensoriales.
Las células de sostén envuelven completamente las células ciliadas internas.
Las células de Deiters reposan sobre la membrana basilar. Su polo superior deprimido en cúpula recibe y ancla fuertemente la base de las células ciliadas externas. Su ápex emite una prolongación (falange) cuyo extremo superior se agranda en meseta y rellena los espacios en forma de «pesa» que separan las células ciliadas.
Las células de Hensen están ubicadas por fuera de las células de Deiters y cubren el labio interno del surco espiral externo.
Los pilares forman dos filas de células que se separan desde su base y se reúnen en su cima delimitando el túnel de Corti que contiene la cortilinfa.
Por último, el conjunto de los polos superiores de las células ciliadas externas, de las falanges de las células de Deiters y de los vértices ensanchados en meseta de los pilares, todos reunidos por uniones estrechas, forman la membrana reticular. Esta membrana aísla el compartimento endolinfático del canal coclear del compartimento perilinfático. Efectivamente, la cortilinfa contenida en el túnel de Corti y los espacios de Nuel es de composición poco diferente de la perilinfa.

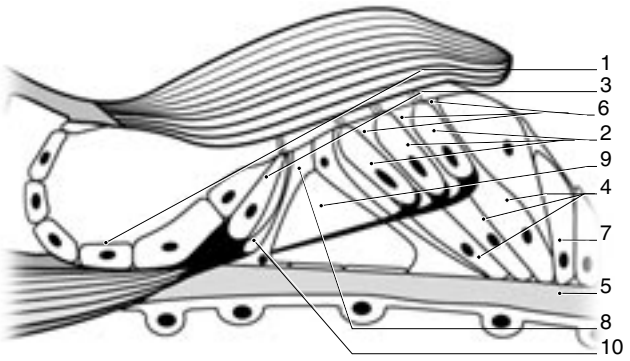

12 *Órgano de Corti.*
1. Surco espiral interno; 2. células ciliadas externas; 3. célula ciliada interna; 4. célula de Deiters; 5. membrana basilar; 6. falange de las células de Deiters; 7. células de Hensen; 8. pilares; 9. túnel de Corti; 10. espacio de Nuel.

Fibras nerviosas

Migran hacia o dejan el órgano de Corti por la habenula perforata a través de la membrana basilar [16].

Membrana tectorial (membrana tectoria)

Acelular, está constituida por una capa superficial fibrosa y una capa profunda gelatinosa. Se la puede dividir en tres segmentos [7]:
— el segmento interno, que reposa sobre las células interdentales situadas hacia adentro del surco espiral interno. Estas células, que la originarían, reposan sobre el limbus spiralis;
— el segmento medio, el más ancho, oculta el órgano de Corti que determina allí relieves lineales: la línea de Hensen *(Hensen strip)*, situada en contacto con las células ciliadas internas. Por fuera, las tres filas de células ciliadas externas determinan tres profundas líneas de huellas correspondientes. Habría a este nivel puntos de anclaje de la membrana tectorial;
— el segmento externo está en contacto con las células de Deiters y las células de Hensen (red marginal).

LABERINTO MEMBRANOSO POSTERIOR

Comprende los canales semicirculares, el utrículo, el sáculo y las vías endolinfáticas.

■ *Canales semicirculares*

Son tres tubos membranosos que recorren los canales óseos correspondientes y a los cuales éstan unidos por su borde periférico; ocupan menos del tercio de su diámetro.
Cada canal posee una membrana propia formada por tejido conjuntivo sobre el cual reposa una membrana basal que soporta células epiteliales de tipo pavimentoso.
Las ampollas son dilataciones membranosas que ocupan la ampolla ósea correspondiente *(figs. 14, 15)*. Cada ampolla posee un surco constituido por un pliegue transversal del epitelio que forma una prominencia intraluminal denominada cresta ampollar. Las fibras nerviosas penetran por el surco. Cada cresta está recubierta por un neuroepitelio con dos tipos de células *(fig. 16)*:
— las células de tipo I, de forma ensanchada, son englobadas en una terminación nerviosa aferente que se abre en caliz. El extremo superior de la célula contiene un anillo de actina y de actinomiosina que posee propiedades contráctiles. La contracción de este extremo está comandada por un circuito de retrocontrol corto que nace de la base de la célula y recorre el cáliz;

© 2012 Elsevier Masson SAS. Tous droits réservés. - Document téléchargé le 30/09/2012 par Pérez Diego (454435)

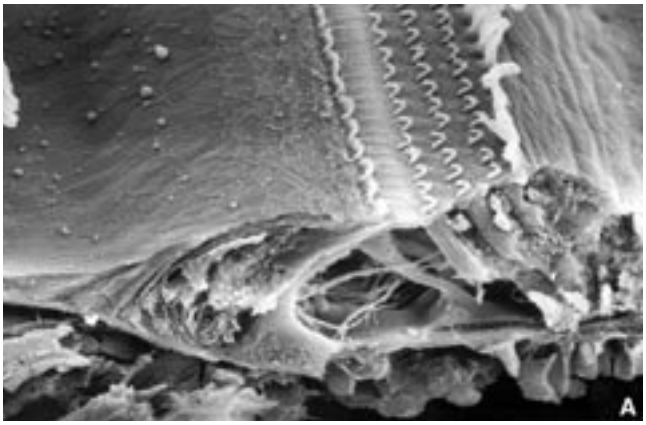

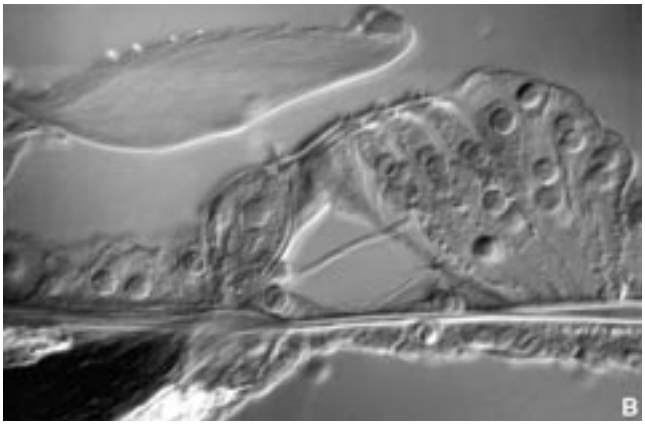

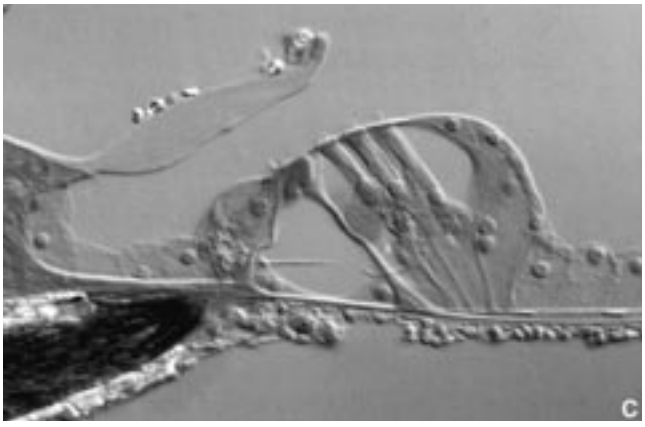

13 *Vistas del órgano de Corti. (foto Pr R Pujol, Inserm, université Montpellier II).*
A. Técnica de fractura en microscopia de barrido (cobayo) de la membrana tectorial que ha sido retirada; permanece sólo la red marginal (banda blanca del exterior de las células ciliadas externas). En la superficie con los estereocilios de las células ciliadas es visible: una hilera de estereocilios de las células ciliadas internas y tres filas para las células ciliadas externas. Se ve también el interior del órgano de Corti atravesado por las fibras nerviosas. Escala: 20 µm.
B. Secciones transversales del órgano de Corti a nivel de la vuelta basal (técnica en contraste de Nomarski).
C. Secciones transversales del órgano de Corti a nivel de la tercera vuelta. (técnica en contraste de Nomarski).

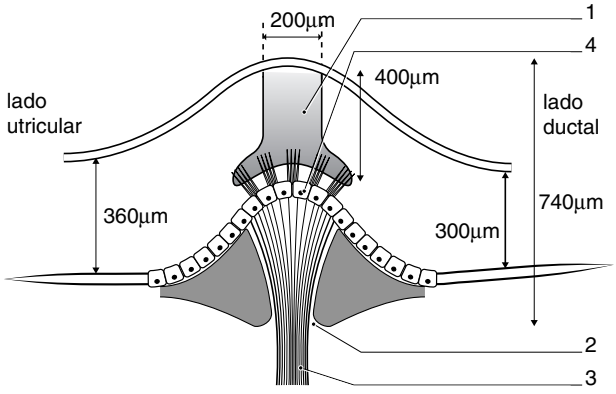

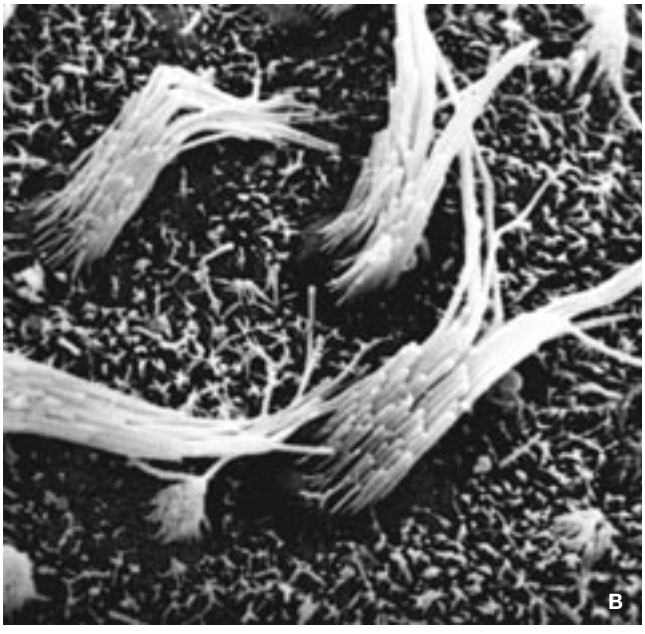

14 *A. Cresta ampollar.*
1. Cúpula; 2. surco ampollar; 3. nervio ampollar; 4. epitelio sensorial.
B. Fascículo de estereocilios de la superficie de la cresta ampollar cuando la cúpula ha sido desprendida. Feto humano. Microscopia de barrido (foto Pr Alain Sans, unidad 432 Inserm, université Montpellier II).

— las células de tipo II son las más antiguas en la filogenia. Son cilíndricas y su polo basal está conectado a una terminación aferente simple. Cada célula contiene en su polo apical, un mechón de estereocilios dominado por un cinocilio más largo. Para cada ampolla, los estereocilios están ubicados del mismo lado del cinocilio. Por ejemplo, en el canal lateral, los cinocilios se ubican en el lado vestibular. Es el inverso en las ampollas anterior y posterior. Cinocilios y estereocilios están incluidos en una membrana amorfa que atraviesa transversalmente la ampolla de la cúpula. Esta membrana, fijada por todas sus caras a las paredes de la ampolla, la cierra herméticamente. Durante los movimientos de la cabeza, los desplazamientos inerciales de la endolinfa determinan un hundimiento de la cúpula que provoca una flexión de los cinocilios y de los estereocilios. Una flexión en dirección del cinocilio provoca un aumento de la actividad neuronal aferente, e inversamente, una flexión en dirección inversa provoca una inhibición de esta actividad.

© 2012 Elsevier Masson SAS. Tous droits réservés. - Document téléchargé le 30/09/2012 par Pérez Diego (454435)

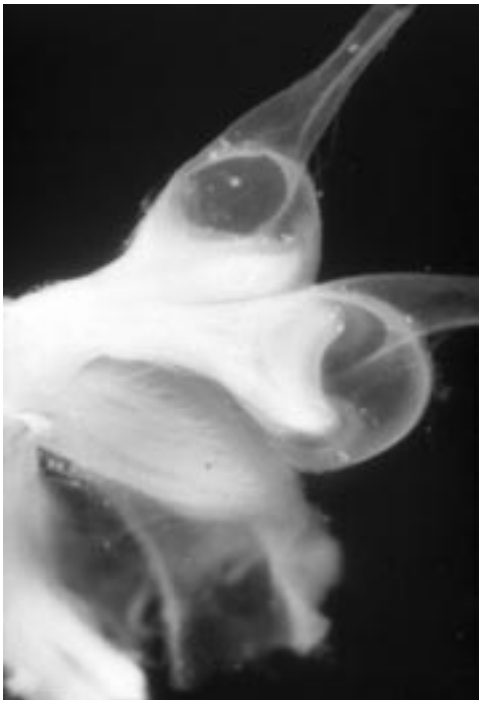

15 *Ampolla lateral y superior de un gato con el nervio ampollar y el principio del canal semicircular correspondiente (foto Pr Alain Sans, unidad 432 Inserm, université Montpellier II).*

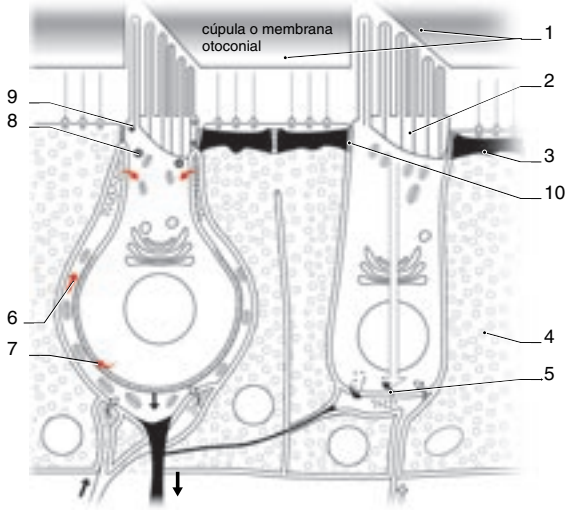

16 *Dos tipos de célula ciliada* [11]. *A la izquierda, célula de tipo I. A la derecha, célula de tipo II. Las flechas indican los dos tipos de retrocontrol: circuito largo que incluye las fibras eferentes (flechas negras), o circuito corto (flechas rojas) que van al vértice por el cáliz ciñendo la célula de tipo I.*
1. Cúpula o membrana otoconial; 2. actina + fodrina; 3. zona reticular; 4. célula de sostén; 5. retrocontrol; 6. circuito corto; 7. circuito corto; 8: anillo de actina; 9: actomiosina; 10: uniones estrechas y herméticas.

Utrículo

Es una vesícula extendida cuyo extremo anterior redondeado está adosado por su cara medial a la fosita ovoide. A este nivel, el utrículo está fijado fuertemente por medio de tejido conjuntivo y las fibras nerviosas utriculares.

Los canales semicirculares desembocan en el utrículo en dos grupos:

— los orificios ampollares de los canales lateral y superior en el techo del extremo anterior;

— el orificio no ampollar del canal lateral, el orificio común al canal semicircular superior y al canal semicircular posterior y el orificio ampollar del canal posterior en el extremo posterior.

La rama utricular del canal endolinfático se abre a nivel del polo posterior. La mácula del utrículo *(figs. 17, 18)* representa la zona sensorial situada sobre la base, hacia adelante, a nivel de la fosita ovoide y en un plano horizontal. Comprende:

— el *epitelio sensorial* (neuroepitelio) que contiene los dos tipos de células descritos más arriba. A diferencia de las crestas ampollares, en la superficie de la mácula existe una línea de división desprovista de células (striola) de la cual el cinocilio de cada célula es el más cercano mientras que los estereocilios están más alejados;

— la *membrana otolítica*, dispuesta sobre el neuroepitelio. Consiste en tres capas: la capa de los otolitos, la capa gelatinosa y la capa de la red submembranosa. Los otolitos son formaciones inertes, cilíndricas, de extremos poliédricos. Ricos en carbonato de calcio (calcita), su gravedad específica es de 2, 7. Los otolitos están dispuestos sobre un grosor de aproximadamente 50 µm. La base de la capa de los otolitos está incluida en la capa gelatinosa y el resto es rodeado por una sustancia gelatinosa compuesta de mucopolisacáridos neutros. La malla submembranosa constituye una red fibrilar en la cual penetran los extremos de los estereocilios. Así, durante la inclinación de la cabeza, la membrana otolítica se desliza sobre el neuroepitelio y los estereocilios sufren deformaciones que se traducen sea por una excitación, sea por una inhibición, de la misma manera que el proceso descrito para la cresta ampollar.

Sáculo

Es una vesícula redondeada, subyacente al extremo anterior del utrículo, más medial y más pequeña que él. Colocada contra la fosita hemisférica, está estrechamente fijada por tejido conjuntivo y por las fibras nerviosas saculares. Se apoya sobre la base del vestíbulo y de su polo posteroinferior nace el canalis reuniens que lo conecta al canal coclear. Desde su polo posterointerno nace la rama sacular del canal endolinfático. La mácula del sáculo está situada casi verticalmente sobre su cara medial.

La mácula sacular tiene una estructura análoga a la mácula utricular. De todos modos, la striola tiene una forma de L y, para cada célula, son los estereocilios los más próximos en relación con el cinocilio.

Canal y saco endolinfático

El canal endolinfático nace de la reunión de dos canalículos provenientes del utrículo y del sáculo. En la denominación clásica e internacional, el canal utriculosacular (ductus utriculosaccularis) representa el conjunto de estos dos canales.

El segmento utricular desemboca en el utrículo por una hendidura muy fina tras haber recorrido la cara media del utrículo. El pliegue membranoso así constituido es, a veces, denominado válvula de Bast *(fig. 19)* y aislaría el utrículo del resto del laberinto.

Canal endolinfático

Presenta inicialmente una primera porción dilatada intravestibular: el seno. Luego, se estrecha a nivel del istmo penetrando en el acueducto del vestíbulo. Por último, el canal se ensancha de nuevo. Sobre casi toda su longitud, está rodeado de tejido conjuntivo. El epitelio que lo cubre es variable, cúbico o pavimentoso según las regiones.

© 2012 Elsevier Masson SAS. Tous droits réservés. - Document téléchargé le 30/09/2012 par Pérez Diego (454435)

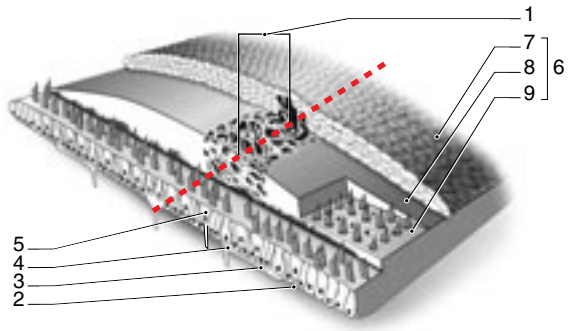

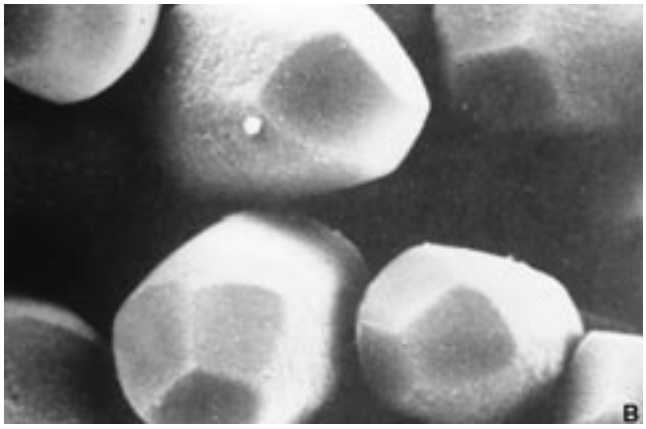

17 *A. Mácula otolítica y otolitos humanos (según David J. Lim Ann ORL 1984: 93, 4 supplt 112 parte 2, 17-24).*
1. Striola; 2. membrana basal; 3. célula de sostén; 4. células ciliadas tipo I; 5. células ciliadas tipo II; 6. membrana otolítica; 7. otolitos; 8. capa gelatinosa; 9. red submembranar. Tracto rojo: striola.
B. Otolitos humanos.

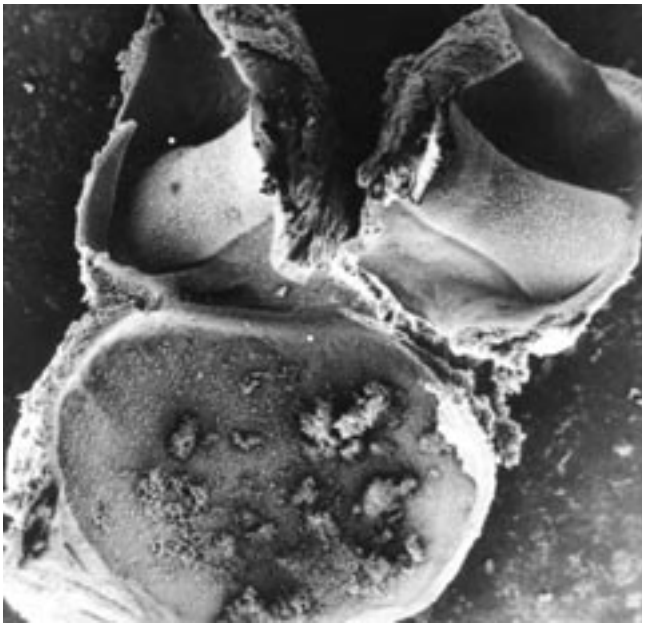

18 *Utrículo y crestas lateral y superior de un feto de 9 semanas. Microscopia de barrido. Se distinguen los cilios sensoriales y, sobre la mácula utricular, los restos de membrana otolítica (foto Pr Alain Sans, unidad 432 Inserm, université Montpellier II).*



19 *Válvula de Bast (pliegue utriculoendolinfático).*
1. Utrículo; 2. sáculo; 3. canal endolinfático; 4. saco endolinfático; 5. duramadre; 6. aracnoides; 7. válvula de Bast; 8. seno del canal endolinfático.

Saco endolinfático

Limita el canal y constituye un verdadera prolongación intracraneal del laberinto membranoso. Tiene de 8 a 10 mm de ancho y sobrepasa la fosita ungueal en un desdoblamiento de la dura-madre. Su superficie luminal permite distinguir:

— una porción mucosa proximal ligada a la presencia de numerosos pliegues del epitelio, sostenida por un tejido conjuntivo muy vascular;

— una parte distal lisa y menos vascularizada que la porción proximal.

Para acceder quirúrgicamente al saco endolinfático por vía transmastoidea, hay que fresar bajo el canal posterior en la prolongación del plano del canal externo. A veces, el saco permanece profundamente introducido bajo la tercera porción del nervio facial que debe, en consecuencia, evidenciarse inicialmente.

Inervación del laberinto

El octavo par craneal o nervio estatoacústico se divide en el conducto auditivo interno en una rama anterior, el nervio coclear y una rama posterior, el nervio vestibular.

NERVIO COCLEAR

■ *Trayecto*

Voluminoso, se dirige hacia la fosita coclear. En este trayecto, se enrolla en una fina lámina que forma una voluta cuyas espiras corresponden exactamente a las de la criba espiroidea de la base del modiolo.

Las fibras penetran por los forámenes del modiolo, siguen los canales longitudinales y terminan en el canal espiral de Rosenthal donde se distribuyen al ganglio espiral de Corti

© 2012 Elsevier Masson SAS. Tous droits réservés. - Document téléchargé le 30/09/2012 par Pérez Diego (454435)

cuyos acúmulos celulares se reparten en las dos vueltas y media de espira del canal.

Al salir del ganglio espiral de Corti, las fibras se adentran en el grosor de la lámina espiral, luego penetran en el canal coclear por los forámenes nerviosos perdiendo su vaina de mielina. Esta zona de la lámina espiral, o habenula perforata, contiene 2 500 perforaciones óseas.

Inervación de las células ciliadas

Células ciliadas internas

Aseguran la transducción mecanobioeléctrica de las vibraciones de la membrana tectorial. Están conectadas a las fibras aferentes, en número de 45 000 aproximadamente, que constituyen 90 a 95 % de las fibras del nervio coclear. Éstas son fibras que transmiten el mensaje sensorial hasta los nódulos cocleares (sistema aferente).

Células ciliadas externas

No son verdaderos receptores sensoriales. Son células con propiedades contráctiles que responden a la excitación sonora modificando la presión segmentaria de la membrana tectorial. Aumentan así su selectividad en frecuencia. Reciben de 3 a 5 000 fibras del sistema eferente que nacen del complejo olivar bulbar.

NERVIO VESTIBULAR

Se coloca por detrás del nervio coclear y se divide rápidamente en tres ramas.

Nervio vestibular superior

Se dirige hacia la fosita posterosuperior del fondo del conducto auditivo interno y se adentra en los agujeros que presenta esta fosita. Penetra en el vestíbulo por los agujeros de la mancha cribosa superior dividiéndose en tres ramas:

— el nervio utricular, que finaliza en la mácula utricular;

— el nervio ampollar superior, que se distribuye por la cresta ampollar del canal semicircular superior;

— el nervio ampollar lateral, que se dirige a la cresta ampollar del canal semicircular lateral.

Nervio vestibular inferior

Forma el nervio sacular. Saliendo del conducto auditivo por la fosita posteroinferior, éste entra en el vestíbulo por los agujeros de la mancha cribosa media y termina en la mácula del sáculo.

Nervio ampollar posterior

Se adentra en el foramen singular de Morgagni hasta la mancha cribosa inferior y se distribuye por la cresta ampollar del canal semicircular posterior.

En todo su trayecto terminal, estas fibras no atraviesan los espacios perilinfáticos, pero circulan por el tejido conjuntivo que adhiere a este nivel el laberinto membranoso al laberinto óseo. Pierden su vaina de mielina desde que atraviesan la basal del tejido ectodérmico.

OTROS SISTEMAS DE INERVACIÓN COCLEAR

Sistema simpático

Sus fibras habrían sido evidenciadas a lo largo de los vasos del modiolo y hasta los vasos del borde timpánico, pero los vasos de la estría vascular no poseerían ningún receptor alfa o betaadrenérgico. A nivel de la habenula perforata, habrían sido demostrados algunos contactos entre terminaciones simpáticas y fibras nerviosas no mielinizadas.

Sistema parasimpático

Las fibras parasimpáticas procedentes del nervio intermediario de Wrisberg (contingente salival superior) pasarían al oído interno transitado por las anastomosis acusticofaciales. Estas últimas fibras son a veces presentadas como el sistema eferente.

Vascularización del oído interno

ARTERIAS

El oído interno óseo y el oído interno membranoso poseen una vascularización independiente.

Arterias del laberinto óseo

Provienen:

— de la arteria timpánica inferior, rama de la arteria faríngea ascendente;

— de la arteria estilomastoidea, rama de la arteria auricular posterior;

— de la arteria subarcuata, rama que puede provenir de la arteria auditiva interna o, directamente, de la arteria cerebelosa inferior y anterior. La arteria subarcuata alcanza el canal petromastoideo por la fosa subarcuata.

Arterias del laberinto membranoso

Provienen de la arteria laberíntica nacida de la arteria cerebelosa media o inferior y anterior o directamente del tronco basilar. Atraviesa el conducto auditivo interno en el fondo del cual se divide en tres ramas *(fig. 20)*.

Arteria vestibular anterior

Da ramas para la cara posterior del sáculo y del utrículo y se distribuye por los canales semicirculares anterior y lateral.

Arteria coclear

Penetra en el modiolo donde describe una espiral que da origen a las arterias radiales.

Arteria vestibulococlear

Nacida a menudo de la precedente, se divide esquemáticamente en dos ramas:

— la rama coclear, que irriga el cuarto basal del canal coclear y se anastomosa a la arteria coclear;

— la rama vestibular posterior, que irriga la mácula del sáculo, la ampolla y las paredes del canal semicircular posterior y los polos inferiores del sáculo y del utrículo.

VENAS

Se distribuyen en dos redes principales *(fig. 21)*.

Red del acueducto del vestíbulo

Reúne las venas que proceden de las zonas no sensoriales del laberinto vestibular y, en particular, las venas de los canales semicirculares (vena vestibular posterior). Así se forma la vena del acueducto del vestíbulo que recorre un canal paralelo al acueducto y que recibe las venas del saco endolinfático. Una alteración del retorno venoso en esta vía podría desempeñar un papel en la génesis del hydrops laberíntico.

© 2012 Elsevier Masson SAS. Tous droits réservés. - Document téléchargé le 30/09/2012 par Pérez Diego (454435)

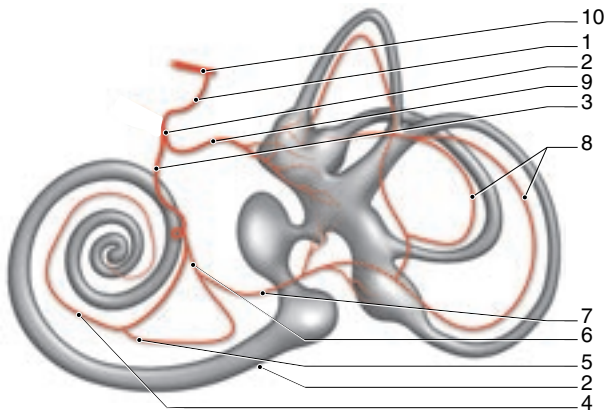

20 *Sistema arterial del oído interno* [15].
1. Arteria cerebelosa anteroinferior; 2. arteria laberíntica; 3. arteria coclear; 4. arteria coclear; 5. rama coclear; 6. arteria vestibulococlear; 7. arteria vestibular inferior; 8. arterias canalares; 9. arteria vestibular anterior; 10. arteria basilar.



21 *Sistema venoso del oído interno* [15]. *1. Vena vestibular superior; 2. vena vestibulococlear; 3. vena espiral posterior; 4. vena espiral anterior; 5. vena coclear común; 6. vena del acueducto coclear; 7. vena vestibular inferior; 8. venas canalares; 9. vena del acueducto del vestíbulo.*

Red del acueducto de la cóclea

Esta red reúne:

— las vénulas que proceden de las zonas sensoriales del vestíbulo: la vena vestibular superior (utrículo) y la vena vestibular inferior (sáculo, ampolla del canal semicircular posterior);

— la vena coclear común (spirali modioli), formada por la reunión de dos vasos: la vena espiral anterior y la vena espiral posterior;

— la vena de la ventana redonda.

Esta red drena en la vena del acueducto del caracol que recorre el conducto de Cotugno, paralelo al acueducto del caracol.

Terminación

Estas dos redes drenan en el seno petroso inferior y, de ahí, en el golfo de la yugular. Así, el conducto auditivo interno no posee circulación venosa procedente del oído interno.

Relaciones

El oído interno está en el centro de la porción petrosa del hueso temporal situada entre:

— el conducto auditivo interno medialmente;

— el oído medio lateralmente;

— el nivel medio de la base del cráneo hacia arriba;

— el nivel posterior de la base del cráneo por detrás;

— la trompa de Eustaquio y la zona parafaríngea anteriormente hacia abajo;

— el espacio subparotídeo posterior hacia abajo.

RELACIONES INTRAPETROSAS

Hacia adentro: conducto auditivo interno

Fondo del conducto auditivo interno

Su morfología se opone a la de la cara profunda del vestíbulo.

• *Cresta falciforme*

Atraviesa transversalmente el fondo del conducto auditivo interno (fundus) y corresponde exactamente a la cresta del vestíbulo. Esta cresta divide el fundus en dos mitades superior e inferior, luego continúa sobre la cara anterior del conducto auditivo interno para determinar allí, hacia arriba, un corto surco donde se apoya el nervio facial.

• *Mitad superior del fondo*

Presenta dos fositas separadas por una cresta vertical cuyo extremo superior constituye un referencia quirúrgica en la vía suprapetrosa *(Bill's bar)* para reconocer el nervio facial.

La *anterior* corresponde a la entrada del canal de Falopio.

La *posterior* es la fosita vestibular superior o utricular; corresponde a la fosita semiovoide y deja paso a las ramas del nervio vestibular superior procedente del utrículo y de las ampollas anterior y lateral (nervio utriculoampollar que atraviesa la mancha cribosa superior).

• *Mitad inferior del fondo*

Posee dos vertientes.

La *anterior* es ancha, oblicua respecto al conducto y constituye la vertiente coclear. Se continúa progresivamente sobre la pared anterior del conducto y mira hacia detrás. Está ocupada por la fosita coclear y corresponde a la base de la columela. Esta superficie está perforada por orificios dispuestos en doble espiral por los que penetran las fibras cocleares del octavo par. Esta fosita es, a menudo, visible sobre los exámenes tomodensitométricos.

La *posterior* es más pequeña, más perpendicular al eje del conducto. Presenta la fosita vestibular inferior, o sacular, que corresponde, en el vestíbulo, a la fosita hemisférica y deja paso al nervio vestibular inferior, o nervio sacular, procedente del sáculo. En ese lugar, el fondo del conducto auditivo interno está separado del vestíbulo sólo por una lámina ósea muy fina situada apenas a 3 mm frente a la platina del estribo.

Paredes del conducto auditivo interno

Las *paredes superior e inferior* del conducto auditivo interno son lisas y regulares.

La *pared anterior* es lisa y se continúa progresivamente con la cara endocraneal posterior del peñasco. Lateralmente presenta el pequeño surco horizontal correspondiente a la huella del nervio facial, situada encima de la prolongación de la cresta falciforme.

La *pared posterior* es cóncava y presenta, a 1 mm del fondo, un pequeño orificio situado cerca de la base, el foramen singulare de Morgagni, por donde se adentra el nervio ampollar posterior.

© 2012 Elsevier Masson SAS. Tous droits réservés. - Document téléchargé le 30/09/2012 par Pérez Diego (454435)

Contenido del conducto auditivo interno

• *Meninges*

Se prolongan en el conducto auditivo interno para constituir una cisterna que contiene el líquido cefalorraquídeo y que es la prolongación de la cisterna magna del ángulo pontocerebeloso.

La *duramadre,* pegada al periostio, cubre todas las paredes del conducto. Al fondo del conducto contiene, como en un lazo, los nervios del octavo par craneal. Sólo el nervio facial arrastra en el acueducto de Falopio su vaina de duramadre.

La *aracnoides* es imposible de separar de la duramadre.

La *piamadre,* abundantemente recorrida por pequeñas ramas vasculares, cubre el paquete acusticofacial hasta el fondo del conducto donde se une con la aracnoides.

• *Elementos nerviosos*

Constituyen el paquete acusticofacial formado por el nervio facial, el nervio vestibular y el nervio coclear *(fig. 22).* En la entrada del conducto auditivo interno (porus), este paquete está más cerca del borde posterior que del borde anterior, de manera que por vía suprapetrosa, abriendo el conducto muy por delante y medialmente, el operador puede tener a veces la impresión de caer en una cavidad vacía.

El *nervio facial* y el *nervio intermediario de Wrisberg* son los elementos situados más arriba y su trayecto es oblicuo hacia adelante, lo que les permite llegar a la fosita anterosuperior del fundus. El nervio describe, a este nivel, una curva cóncava hacia adelante y hacia adentro, iniciando ya la curva de la primera porción. El nervio intermediario de Wrisberg se incluye en la misma vaina de duramadre y los dos nervios son rápidamente confundidos.

El *nervio auditivo* forma, poco antes de la entrada en el porus, una surco de concavidad superior cuyo borde posterior es más fino que el anterior. Luego se diferencia en una parte anterior voluminosa que constituye los dos tercios anteriores del tronco que formarán el nervio coclear y una parte posterior, más fina, que da el nervio vestibular. Desde su entrada en el conducto, éste se divide en sus dos ramas:

— el *nervio coclear,* aplanado, cruzado por un surco cóncavo hacia arriba sobre el cual reposan el nervio facial y el intermediario. Al fondo del conducto se enrolla sobre sí mismo en cornete en el mismo sentido que la lámina de los contornos. Emite sucesivamente las fibras que se adentran en los orificios excavados en el interior de la fosita coclear;

— el *nervio vestibular,* menos voluminoso. Cerca del fondo, presenta el ganglio de Scarpa. Es una doble dilatación grisácea que se adelgaza progresivamente por fuera y, a menudo, difícilmente se distingue del nervio. Emite dos prolongaciones principales:

— el *nervio vestibular superior* que alcanza la fosita utricular;

— el *nervio vestibular inferior* que alcanza la fosita sacular. El nervio ampollar posterior delgado nace de la prolongación inferior y alcanza el foramen singulare.

Las *anastomosis acusticofaciales* se efectúan entre la parte posterolateral del intermediario de Wrisberg y el borde anterior del nervio vestibular superior. Forman una trama densa y apretada. A este nivel, la vaina de la piamadre es común.

• *Arterias*

La *arteria auditiva interna* nace habitualmente de la arteria cerebelosa anteroinferior (o arteria cerebelosa media), en el momento en que ésta describe un bucle que penetra en la porción interna del conducto antes de volver hacia el cerebelo. A veces, este bucle alcanza el fondo del conducto auditivo interno.

Las arterias procedentes de la arteria auditiva interna o de la arteria cerebelolaberíntica irrigan:

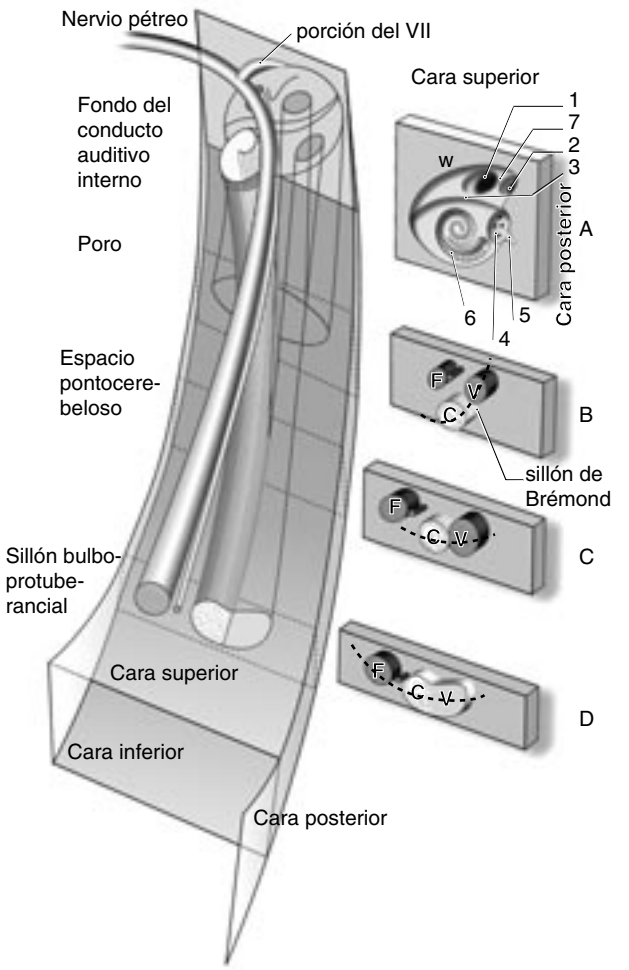

22 *Paquete acusticofacial* [5].
A. Fondo del conducto auditivo interno (corte 1).
1. Fosita del nervio facial; 2. fosita utricular (vestibular superior); 3. cresta falciforme; 4. fosita sacular (vestibular inferior); 5. foramen singular e de Morgagni; 6. fosita coclear; 7. Bill's Bar.
B. Porus (corte 2).
C. Espacio pontocerebeloso (corte 3).
D. Surco bulboprotuberancial (corte 4).

— el conducto óseo;

— los elementos nerviosos;

— las meninges correspondientes;

— el oído interno.

La *arteria laberíntica* (de 0,1 mm de diámetro) se divide habitualmente en tres ramas:

— la *arteria vestibular anterior* (de 0,005 mm de diámetro), que se desprende rápidamente para penetrar en la fosita vestibular superior siguiendo el nervio vestibular superior;

— la *arteria coclear,* que alcanza la fosita coclear;

— la *arteria vestibulococlear,* inconstante, que tiene un modo de penetración variable en el fundus.

La *arteria subarcuata* que se ramifica de la arteria cerebelolaberíntica tiene, a veces, un trayecto en el conducto auditivo interno antes de dirigirse a la fossa subarcuata.

■ *Adelante: canal carotídeo*

El codo del segmento intrapetroso entra en contacto con el lado inferior del cono coclear. El contacto es más o menos estrecho.

© 2012 Elsevier Masson SAS. Tous droits réservés. - Document téléchargé le 30/09/2012 par Pérez Diego (454435)

Arriba: acueducto de Falopio

Primera porción

Es intercocleovestibular. La primera porción del nervio facial rodea la espira basal de la cóclea por delante y el canal semicircular superior por detrás. Es importante conocer la posición exacta de estos elementos para acceder al nervio facial por vía suprapetrosa. Su oblicuidad en relación con el eje de la caja es neta. El nervio se dirige anterior y lateralmente, de manera que éste forma un ángulo muy agudo entre el codo del nervio facial y el ganglio geniculado, a nivel del cual el endocráneo es, a veces, dehiscente.

Segunda porción

Está situada netamente por debajo de la primera porción. Cuando se sigue el nervio por vía translaberíntica, el nervio parece proseguir hacia adelante pero, en realidad, se trata de los nervios petrosos.

Esta disposición lo lleva a formar un relieve sobre la pared medial del cavum tympani situado justo bajo el canal semicircular lateral y separándose de él en un ángulo de 10°.

Codo del nervio facial

El nervio desciende en el retrotympanum delimitando con la pared interna de la caja un fondo de saco, el seno timpánico posterior, y el seno timpánico, rodeado hacia adentro por la pared de la porción ampollar del canal semicircular posterior.

Canal petromastoideo

Procedente de la fossa subarcuata, su trayecto es translaberíntico. Corre inicialmente a lo largo del conducto auditivo interno, luego pasa bajo el arco del canal semicircular superior y termina en el antro por encima del canal semicircular lateral. Contiene la arteria subarcuata.

Celdas neumáticas

La neumatización del peñasco, mas allá de la pared interna del antro, del ático y de la caja está presente sólo en un tercio de los casos.

Una línea arbitraria que pasa por la segunda porción del acueducto de Falopio permite reconocer:

— un grupo superior, subdividido en cuatro haces. Dos son frecuentes: los haces retrolaberíntico y antelaberíntico. Los otros dos son raros: haces translaberíntico (en el arco del canal superior) y celular de la cresta. Estos cuatro haces pueden converger encima del conducto auditivo interno;

— un grupo inferior, subdividido en un haz celular sublaberíntico o intercarotidoyugular y un haz antecoclear o intercarotidococlear.

RELACIONES CON LAS CORTICALES PETROSAS Y POR MEDIO DE ELLAS

Relaciones laterales

Es el oído medio.

El *laberinto óseo* forma la mayor parte de la pared medial del oído medio, sobre la cual éste determina dos relieves característicos: el promontorio elevado por la primera vuelta de espira del caracol y la prominencia del canal semicircular lateral situada a nivel del umbral del aditus justo encima y por detrás del acueducto de Falopio.

La *pared interna de la caja del tímpano* está situada de 5 a 8 mm del fondo del conducto auditivo interno.

Así, es pues posible acceder al laberinto y al conducto auditivo interno por dos vías laterales:

— la vía translaberíntica anterior, que pasa anteriormente y por debajo del nervio facial aproximándose directamente al vestíbulo;

— la vía translaberíntica posterior, que pasa por detrás del nervio facial y se aproxima primero a los canales semicirculares que separan el antro mastoideo del conducto auditivo interno.

Relaciones superiores

Se hacen por medio de la cara anterosuperior del peñasco. Ligeramente oblicua hacia abajo, anterior y lateralmente, esta cara presenta:

— la prominencia de la eminentia arcuata, situada en la unión de su tercio posterior con sus dos tercios anteriores. Esta eminencia no está en relación con el canal semicircular superior pero sí con una circunvolución craneal (gyrus occipitotemporalis) y su surco;

— sobre la vertiente anterior de la eminencia, del hiato de Falopio sobresalen los nervios petrosos superficial y profundo.

A este nivel existe, a menudo, una adherencia con la duramadre que contiene algunas vénulas. La arteria meningea media está más lejos por delante y hacia adentro y, aun más lejos, la punta del peñasco y el ganglio de Gasser:

— la vertiente media de la eminentia arcuata conduce al área meatal situada en el eje de los dos conductos auditivos externos y que constituye el techo del conducto auditivo interno. Es una zona lisa y regular que se extiende hasta la cresta petrosa recorrida por el seno petroso superior en el grosor de la duramadre;

— la duramadre de toda esta zona es fácilmente separable, salvo a nivel de la cresta petrosa. Corresponde al lóbulo temporal:

— así, por vía suprapetrosa, cuando se accede al conducto auditivo interno, este último puede ser localizado por varios medios:

  — localización por fresado del plano del canal superior que forma un ángulo de 60° con el eje del conducto auditivo interno abierto hacia adentro y por detrás;

  — medida sobre un eje transversal pasando por el conducto auditivo externo: la parte más medial del laberinto no está nunca situada a más de 28 mm de la cara medial de la escama del temporal. A este nivel, el conducto auditivo interno está separado de esta cara por una gruesa capa ósea.

Relaciones posteriores

Se hacen por medio de la pared posterosuperior del peñasco. Un poco oblicua hacia abajo y por detrás, esta cara es de hecho casi vertical. A este nivel, el meato del conducto auditivo interno está en relación con:

— la fossa subarcuata, situada algunos milímetros encima y por detrás. Es una hendidura al fondo de la cual se abre el canal petromastoideo;

— la fosita ungueal, situada 1 cm por detrás, que recibe el saco endolinfático y que presenta el orificio posterior del acueducto del vestíbulo;

— el orificio del acueducto del caracol, situado a 4 o 5 mm por debajo, cerca del borde inferior del peñasco, encima de la fosita piramidal del ganglio de Andersch;

— el surco del seno sigmoide que es el elemento más posterior y más externo.

Por medio de la pared posterosuperior:

— el cerebelo está por fuera y por detrás;

— el tronco cerebral está hacia adentro;

— la tienda del cerebelo se inserta sobre el borde superior (cresta petrosa), limitando el espacio hacia arriba;

© 2012 Elsevier Masson SAS. Tous droits réservés. - Document téléchargé le 30/09/2012 par Pérez Diego (454435)

— en el espacio pontocerebeloso, que contiene la cisterna del mismo nombre, discurre el paquete acusticofacial y el sistema arterial cerebelolaberíntico;

— más abajo, la arteria cerebelosa posteroinferior pasa bajo el paquete acusticofacial al que cruza casi en ángulo recto;

— el seno petroso inferior recorre la sutura petrooccipital y alcanza el agujero yugular (agujero rasgado posterior);

— los nervios mixtos (IX, X, XI), casi horizontales, están más abajo y más laterales y reposan sobre la vertiente posterior del tubérculo occipital.

Desde un punto de vista quirúrgico, se puede acceder a la pared posterosuperior por vía transmastoidea introduciéndose a lo largo de la cortical anterior por delante del seno sigmoide. Así, se puede acceder al saco endolinfático que, visto desde ese ángulo, sobrepasa el canal semicircular posterior en un eje que parece prolongar el del canal semicircular lateral.

Relaciones inferiores

Se hacen por medio de la cara inferior del peñasco, que comprende dos zonas:

— una zona anterior (clásicamente cara anteroinferior, virtual), recubierta por el timpanal y la escama. Se encuentran ahí la trompa de Eustaquio ósea, la trompa cartilaginosa y, más lejos, los elementos del agujero rasgado anterior con el orificio endocraneal del canal carotídeo. La zona parafaríngea está inmediatamente subyacente, correspondiente a un espacio paraamigdalosubtubárico que relaciona la cara inferior del peñasco con el tejido celular de las regiones profundas de la cara y del cuello (espacios laterofaríngeos);

— una zona posterior libre (cara posteroinferior) que se relaciona con la cúpula del golfo de la yugular;

— sobre la cúpula se encuentra el glomus yugular que pertenecen al sistema *amine-precursor uptake and decarboxylation* (APUD);

— la cúpula puede, en algunos casos, acercarse al laberinto posterior determinando una fosa yugular profunda que hace aflorar la ampolla del canal posterior, incluso el nervio facial y, aún, sobrepasar el conducto auditivo interno por detrás.

A este nivel, el peñasco constituye el techo del espacio subparotídeo posterior limitado anteriormente por el orificio exocraneal del canal carotídeo que contiene, también, los elementos nerviosos IX, X, XI y simpáticos que se dirigen hacia el agujero rasgado posterior.

Microcirculación coclear

RED ARTERIAL *(fig. 23)*

La arteria coclear penetra en la fosita coclear formando una espiral que rodea las fibras principales del nervio coclear. A medida que asciende, abandona las arterias radiales que nacen perpendicularmente, a intervalos regulares [8]. Cada arteria radial se divide en dos ramas: la arteria radial externa y la arteria radial interna.

Arteria radial externa

Forma un arco vascular periférico. En su origen, tiene un aspecto glomerular. Penetra, a continuación, en el tabique espiral. Luego, se incurva y llega a contactarse con la lámina de los contornos donde sale de su canal óseo y penetra en el ligamento espiral. Ahí, se divide para formar sucesivamente cuatro redes capilares independientes unas de otras, cuyas tres primeras son longitudinales y la cuarta transversal:

— *red de la membrana de Reissner* (o red supraestrial): se extiende sobre la pared externa de la scala vestibuli a nivel de la parte superior del ligamento espiral hasta la inserción periférica de la membrana de Reissner. Comprende dos o tres vasos con el vaso de la rampa del vestíbulo y el de la membrana de Reissner. Debido a su estructura (pared fina, espacios pericapilares grandes), es probable que esta red juegue un papel en los transportes de líquidos y en la producción de la perilinfa;

— *red de la estría vascular:* comprende numerosos capilares grandes, independientes los unos de los otros pero en contacto estrecho con las células marginales e intermediarias. Estos capilares reunidos forman una red laxa cuyos límites muy nítidos le dan un aspecto de cuadrícula vascular. Esta red proporciona oxígeno a las células de la estría vascular que desempeñan un papel esencial en el mantenimiento del equilibrio electroquímico de la endolinfa;

— *red de la prominencia espiral:* está habitualmente formada a partir de un vaso paralelo a la red de la estría vascular pero sin unirse a ella. Tendría un papel activo en la reabsorción de la endolinfa;

— *red del ligamento espiral o red anastomótica arteriolovenular:* es la única que se dirige transversalmente en relación con las arteriolas radiales externas y desemboca en las vénulas colectoras de la rampa del tímpano por medio de una metarteriola. Consiste en dos tipos de capilares:

— preestriales, en contacto con las células basales de la estría vascular a la cual aseguran el aporte metabólico;

— postestriales, cerca de la pared ósea externa. Aseguran los aportes metabólicos al ligamento espiral y desempeñarían un papel en la formación y el mantenimiento del equilibrio electroquímico de la perilinfa.

En cuanto a las anastomosis arteriovenosas, forman un verdadero cortocircuito de toda la pared externa del canal coclear, uniendo la red de la membrana de Reissner a las venas colectoras radiales. Forman, así, un trayecto rápido (sin barrera capilar) y superficial, sobre toda la altura del ligamento espiral.

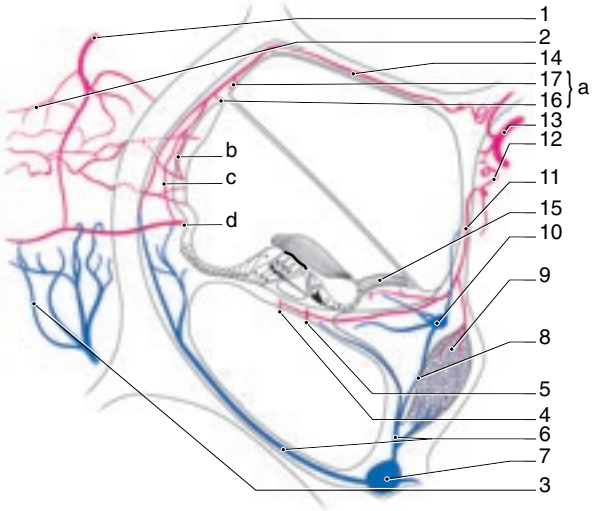

23 *Microcirculación coclear* [15].
a. Red de la membrana de Reissner o supraestrial; b. red de la estría vascular; c. red del ligamento espiral; d. red de la prominencia espiral; 1. arteriola radial; 2. red de la estría vascular; 3. vénulas de la membrana basilar; 4. red de la membrana basilar; 5. red del borde timpánico; 6. vénulas colectoras; 7. vena espiral posterior; 8. shunt vena espiral anterior-vena espiral posterior; 9. red del ganglio espiral; 10. vena espiral anterior; 11. arteriola radial interna; 12. rama secundaria; 13. rama primaria; 14. arteriola radial externa; 15. red del limbo; 16. vaso de la membrana de Reissner; 17. vaso de la rampa vestibular.

© 2012 Elsevier Masson SAS. Tous droits réservés. - Document téléchargé le 30/09/2012 par Pérez Diego (454435)

Arteria radial interna

De aspecto glomerular en su origen, forma un arco vascular central contenido en la columela ósea que alimenta. Luego se divide en cuatro redes capilares drenadas por vénulas eferentes:

— *red del ganglio espiral:* particularmente rica, irriga el nervio coclear y el ganglio espiral;

— *red del limbo:* la más desarrollada de las cuatro redes, presenta una densidad capilar comparable a la de la estría vascular;

— *red del borde timpánico:* rica en terminaciones nerviosas adrenérgicas, está situada a la altura del surco espiral interno;

— *red de la membrana basilar:* es la más periférica porque alcanza la zona de la membrana basilar subyacente al túnel de Corti. La membrana basilar, aquí, no tendría más que 0,5 µm de grosor.

SISTEMA VENOSO

Los dos principales ejes venosos de la cóclea son:

— la vena espiral anterior que drena la escala del vestíbulo y la lámina espiral ósea;

— la vena espiral posterior que drena la escala del tímpano, la pared externa de la escala media y el ganglio espiral.

Sobre todo su recorrido coclear, existen numerosas anastomosis entre estas dos venas antes de su unión cerca de la terminación basal de la cóclea que forma la vena modiolar común.

ESTRÍA VASCULAR

Los fenómenos electrofisiológicos de la audición necesitan un aporte de energía importante, asegurado por la estría vascular, que desempeña también un papel esencial en la producción de la endolinfa y el mantenimiento de sus características electroquímicas necesarias para el buen funcionamiento de las células ciliadas y la generación de los potenciales endococleares.

Situada sobre la superficie interna del ligamento espiral, la estría vascular se extiende desde la prominencia espiral hasta la membrana de Reissner. Es un epitelio abundantemente vascularizado cuyo corte muestra numerosos capilares y tres tipos de células superficiales altamente diferenciadas: las células marginales, las células intermediarias y las células basales.

Capilares

Tienen una dirección principalmente longitudinal. Caracterizados por paredes finas sin pericitos y espacios pericapilares poco desarrollados, forman en la base de la cóclea una red de mallas muy densas que se simplifica hacia el ápex. La luz de estos capilares es remarcable por la presencia de una gran densidad de glóbulos rojos, prueba de una velocidad circulatoria muy baja y, probablemente, de una zona de intercambios metabólicos muy activa.

La permeabilidad de los capilares de la estría vascular contrasta con la impermeabilidad de la mayoría de los capilares laberínticos cocleovestibulares que forman una barrera hematolaberíntica, comparable a la barrera hematomeningea. Esta permeabilidad puede ser aumentada o disminuida durante hipertensiones o hipotensiones vasculares inducidas experimentalmente [13]. En contrapartida, esta permeabilidad es limitada en los espacios endo o perilinfáticos, debido a las uniones estrechas intercelulares que rodean la estría vascular.

Células

Células marginales

Forman la primera capa celular de la estría vascular de cara a la endolinfa. Todas las células adyacentes están unidas entre sí en la parte superior del espacio intercelular por uniones estrechas. Son las únicas células estriales conocidas por su origen epitelial. La inmunohistoquímica ha permitido la caracterización de proteínas filamentosas intermediarias del interior del citoplasma de células cultivadas: las citoqueratinas [10]. Las células marginales estan, así, probablemente implicadas de manera directa en la formación de la endolinfa.

Células intermediarias

Están situadas en la parte media de la estría vascular. No se extienden hasta la superficie endolinfática pero envían digitaciones hacia las células marginales. La inmunohistoquímica ha permitido identificar proteínas filamentosas intermediarias intracitoplásmicas de tipo «vimentin» que caracterizan su origen mesenquimatoso.

Éstas son las únicas células de la estría vascular que se apoyan sobre los capilares estriales por medio de procesos dendríticos ramificados.

Serían verdaderos melanocitos que pertenecen al sistema APUD, es decir, que poseen funciones paracrinas, endocrinas, con liberación de neurotransmisores de acción local que influyen sobre las secreciones celulares, el flujo sanguíneo y la contracción de las células musculares lisas en el seno de las células circunvecinas. Actualmente, se piensa que las células intermediarias regulan las células marginales y basales.

Células basales

De origen mesenquimatoso, están situadas en contacto con el ligamento espiral embebido de perilinfa. Se parecen, por su aspecto citoplásmico y nuclear, a los fibrocitos del ligamento espiral.

Microcirculación del laberinto vestibular

ARTERIAS

Arteria vestibular anterior

Sigue inicialmente al nervio vestibular superior, luego a su rama, el nervio utricular, en sus canales óseos respectivos *(fig. 24)*.

La arteria utricular nace de la arteria vestibular anterior en el punto donde el nervio utricular se inclina para alcanzar la cara profunda de la mácula después de haber atravesado un breve espacio perilinfático. La arteria utricular pasa a la cara inferior del nervio utricular y da una rama para el techo del sáculo adyacente. Luego la arteria utricular se divide en la cara inferior perilinfática de la mácula utricular dando ramas perforantes para la red capilar subepitelial de la mácula utricular.

La arteria vestibular anterior se dirige, a continuación, hacia arriba y por detrás, sobre la cara anterior del vestíbulo para reunirse con la ampolla de los canales superior y lateral. Ahí, se divide en una rama para cada una de las crestas ampollares y una rama para cada crus. A nivel de cada ampolla, se separan una rama medial y una rama lateral para cada mitad de la cresta ampollar.

Arteria vestibular inferior

Nace en ángulo recto a la arteria vestibulococlear *(fig. 25)*. Su primer trayecto es anteroposterior paralelo a la pared medial de la vuelta basal de la cóclea, luego a la pared medial del ves-

© 2012 Elsevier Masson SAS. Tous droits réservés. - Document téléchargé le 30/09/2012 par Pérez Diego (454435)

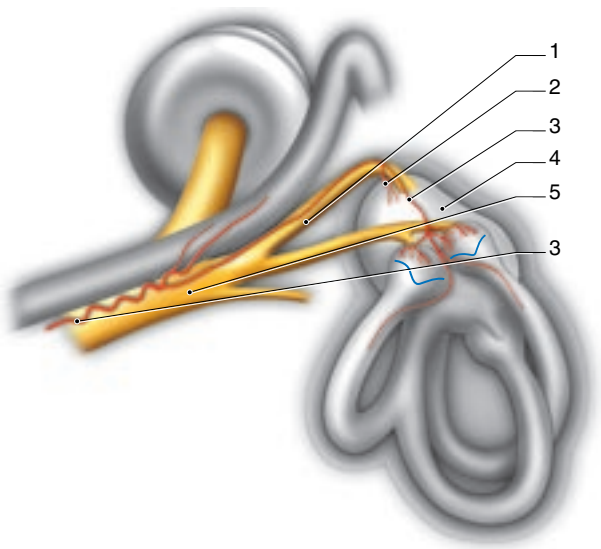

24 *Trayecto y distribución de la arteria vestibular anterior* [9].
1. Nervio utricular; 2. arteria utricular; 3. arteria vestibular anterior; 4. utrículo; 5. nervio vestibular superior.

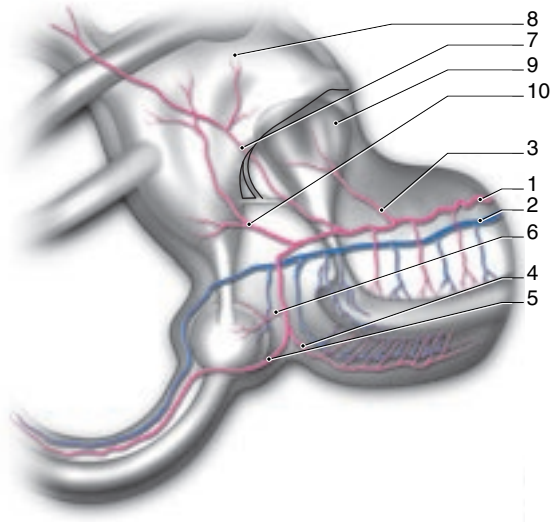

25 *Trayecto y distribución de la arteria vestibular inferior* [9].
1. Arteria vestibular inferior; 2. Vena vestibular inferior; 3. arteria sacular; 4. arteria del vertiente vestibular de la escala media; 5. arteria del canal semicircular posterior; 6. arteria de la cresta ampollar posterior; 7. arteria de la crus común; 8: utrículo; 9. sáculo; 10. arteria vestibuloutricular. Las vénulas están indicadas de forma paralela.

tíbulo. En este primer trayecto, proporciona las arterias radiales de la vuelta basal de la cóclea. Después, proporciona la arteria sacular, la arteria del caecum coclear y una rama de la crus común. En su segunda parte, la arteria vestibular inferior se divide en dos ramas: la primera proporciona la arteria de la cresta ampollar del canal posterior y de su crus; la segunda, las arteriolas para la parte inferior del utrículo extramacular y termina en la arteria de la crus no ampollar del canal lateral.

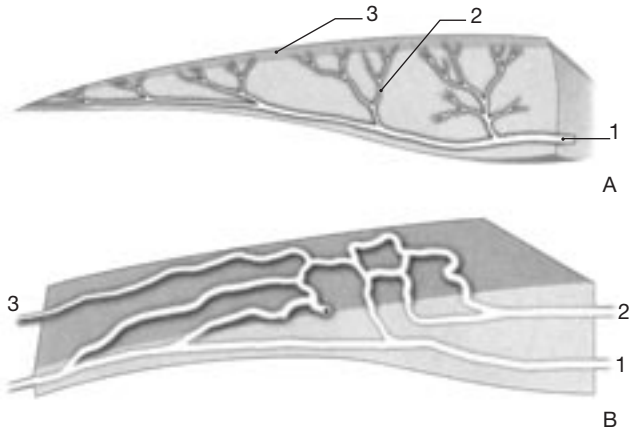

26 *Arquitectura vascular de la mácula utricular* [9].
A. Aporte arterial. 1. Arteria utricular en la capa basal; 2. arterias perforantes en la capa neural; 3. red capilar subepitelial en la capa subepitelial. B. Drenaje venoso. 1. Drenaje venoso basal (vena vestibular superior); 2. drenaje venoso periférico hacia la pared utricular (vena vestibular posterior); 3. anastomosis arteriovenosa.

VENAS

Tres venas drenan el laberinto vestibular: la vena vestibular superior, la vena vestibular inferior y la vena vestibular posterior. La vena vestibular superior y la vena vestibular inferior se unen con la vena coclear común para formar la vena del acueducto coclear y reunirse al seno petroso inferior.

La vena vestibular posterior llega también al seno petroso inferior siguiendo un canal paralelo al canal endolinfático (cf. supra).

■ *Vena vestibular superior*

Nace en el polo anterosuperior del vestíbulo, de la unión de las venas procedentes de las crestas de los canales anterior y lateral. Luego, pasa sobre la cara medial del vestíbulo y recibe las venas de la mácula utricular y de las paredes membranosas del utrículo y del sáculo. En ese punto, alcanza la vena vestibular inferior para formar la vena vestibular común.

■ *Vena vestibular inferior*

Comienza en la cara medial de la unión de la base del vestíbulo con la ampolla del canal posterior. Nace de la reunión de la vena de la cresta ampollar del canal posterior y de la crus ampollar de este canal. Luego, discurre desde atrás hacia adelante sobre la pared interna del vestíbulo para reunirse con la vena vestibular superior. Recibe, durante este camino, venas de las paredes utricular y sacular, del segmento vestibular de la escala media y las venas del caecum coclear.

■ *Vena vestibular posterior*

Nace sobre la pared posterior del vestíbulo, entre la abertura de la crus común y la pared medial del vestíbulo. Sus afluentes se reúnen de forma variable y provienen de las crus ampollar y no ampollares del canal lateral, de la crus común y, a veces, de la crus ampollar del canal posterior.

ARQUITECTURA VASCULAR DE LAS MÁCULAS UTRICULAR Y SACULAR *(fig. 26)*

El aporte sanguíneo proviene de la arteria utricular para el utrículo y de la arteria sacular para el sáculo. Cada mácula está estratificada en tres capas:

© 2012 Elsevier Masson SAS. Tous droits réservés. - Document téléchargé le 30/09/2012 par Pérez Diego (454435)

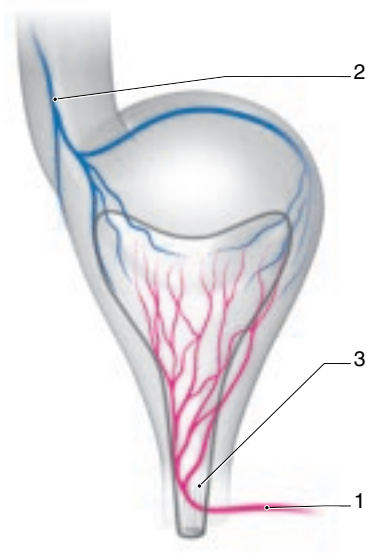

27 *Arquitectura vascular de la cresta ampollar del canal semicircular superior* [9].
1. Rama ampollar superior de la arteria vestibular anterior; 2. vena de la crus ampollar del canal semicircular superior; 3. nervio ampollar superior.

— una *capa basal* que contiene la arteria principal (utricular o sacular) y sus ramas;

— una *capa intermediaria compleja* que contiene las arterias perforantes procedentes de la capa basal y de las grandes vénulas. Esta capa es llamada neural pues está constituida de un entrelazado de fibras nerviosas y de vasos;

— una *capa subepitelial* que contiene la red capilar subepitelial hecha de una sola capa de un entrelazado de mallas poliédricas. En la periferia de las máculas, algunas arteriolas se continúan directamente con las vénulas de la pared macular a la manera de las anastomosis arteriovenosas del ligamento espiral.

Así, el drenaje venoso es doble: el primero drena la red subepitelial remontando las arterias por proceder de la base de la mácula; el segundo drena la periferia de la capa intermediaria y llega a la red venosa de la pared utricular o sacular. Para el utrículo, este doble drenaje se vacía, el primero en la vena vestibular superior y el segundo en la vena vestibular posterior. Para el sáculo, son la vena vestibular superior y la vena vestibular inferior que comparten este doble drenaje.

ARQUITECTURA VASCULAR DE LAS CRESTAS Y DE LAS AMPOLLAS DE LOS CANALES SEMICIRCULARES *(fig. 27)*

La arteria ampollar penetra en la base de la cresta ampollar junto con el nervio ampollar. Luego se divide en dos ramas que se dirigen de forma opuesta a lo largo del gran eje de la cresta abandonando arterias perpendicularmente al epitelio neurosensorial.

Inervación de los vasos cocleovestibulares

Existen muy pocos documentos sobre la inervación de los vasos del laberinto posterior. Por eso, aquí sólo se considera la microcirculación coclear.

INERVACIÓN SIMPÁTICA

Las arterias y arteriolas del conducto auditivo interno y del modiolo son inervadas por fibras simpáticas: pequeños vasos del tronco nervioso coclear, del ganglio espiral, de la lámina ósea espiral hasta la red del borde timpánico distribuido por la arteria radial interna. En contrapartida, la inervación parece inexistente en las estructuras vasculares de la pared externa (estría vascular, ligamento espiral, etc.).

INERVACIÓN PARASIMPÁTICA

No se basa más que sobre constataciones farmacodinámicas.

Parámetros fisiológicos de la microcirculación estrial

Son los mismos que los de todas las redes microcirculatorias del organismo [18].

HEMODINÁMICA

Se caracteriza por un gradiente de presión con una reducción máxima a nivel de las arteriolas más distales.

REOLOGÍA

Está caracterizada por el efecto Fahraeus-Lindqvist, es decir que cuando llegan en vasos cuyo diámetro es inferior a 1 mm, los glóbulos rojos se acumulan en el centro dejando en la periferia un manguito plasmático. Ese disposición espacial particular provoca un aumento de la velocidad de circulación de los glóbulos rojos en relación con la del plasma y una disminución de la viscosidad aparente. El fenómeno se invierte cuando el diámetro del tubo de flujo resulta inferior a 5 µm (capilar) y la viscosidad sanguínea aparente aumenta.

HEMATÓCRITOS LOCALES

Son diferentes entre dos ramas de división pues es la rama de más flujo la que recibe más glóbulos rojos. En casos extremos, puede producirse un «fenómeno de decantación plasmática» donde una arteriola de bajo diámetro es prácticamente perfundida sólo por plasma procedente del manguito plasmático que ocupa la periferia de la arteriola madre.

VISCOSIDAD SANGUÍNEA CAPILAR APARENTE

Depende de los elementos celulares. Los glóbulos rojos circulan en «fila india» en los capilares cuyo diámetro es habitualmente inferior al suyo. La viscosidad es, pues, función de su número y de su propiedad de deformabilidad. En el caso de los leucocitos, aunque en número limitado, el hecho de que su viscosidad interna es 2 000 veces más elevada que la de los glóbulos rojos y que su deformabilidad es extremadamente baja, resulta en una elevación importante de la viscosidad local en caso de leucocitosis.

VASOMOTRICIDAD

Las arteriolas distales que controlan la perfusión de los capilares y su vasomotricidad influyen directamente sobre el número de capilares perfundidos y sobre el reparto de sangre en la red capilar durante una demanda metabólica acrecentada. Así, la simpatectomía afecta significativamente el calibre de los capilares de la estría vascular (estudio en el gato después de la ablación de los ganglios cervicales superiores) [19].

© 2012 Elsevier Masson SAS. Tous droits réservés. - Document téléchargé le 30/09/2012 par Pérez Diego (454435)

Sin embargo, el impacto funcional real de los agonistas vasomotores permanece difícil de establecer en la microcirculación debido a la multiplicidad y a la interdependencia de los sitios de regulación: receptores específicos o no específicos a las substancias vasomotoras circulantes (receptores adrenérgicos y serotoninérgicos), canales iónicos (canales cálcicos y potásicos), síntesis local de sustancias vasomotoras (prostaglandinas, endotelina, angiotensina) y respuesta miogénica ligada a las propiedades intrínsecas de la célula muscular lisa que se contrae cuando está sujeta a fuerzas de estiramiento.

Cualquier referencia a este artículo debe incluir la mención del artículo original: Sauvage JP, Puyraud S, Roche O et Rahman A. Anatomie de l'oreille interne. Encycl Méd Chir (Editions Scientifiques et Médicales Elsevier SAS, Paris, tous droits réservés), Oto-rhino-laryngologie, 20-020-A-10, 1999, 16 p.

Bibliografía

[1] Anson BJ, Donaldson JA. Surgical anatomy of the temporal bone and ear second edition. Philadelphia : WB Saunders, 1973

[2] Augeix M. Physiologie et pharmacologie de la vascularisation cochléaire. [thèse], Limoges, 1996

[3] Axelsson A, Nuttall AL, Miller JM. Observations of cochlear microcirculation using intravital microscopy. *Acta Otolaryngol* 1990 ; 109 : 263-270

[4] Bellocq P. Étude anatomique de l'oreille interne osseuse chez l'homme adulte. Paris : Masson, 1919

[5] Bremond GA. L'oreille dans le temporal. Anatomie descriptive topographique et systématisation. Marseille : Solal, 1994

[6] Girard L. Atlas d'anatomie et de médecine opératoire du labyrinthe osseux. Paris : Maloine, 1939

[7] Harada H. The vestibular organs. SEM Atlas of the inner ear. Amsterdam : Nishimura Kugler and Ghedini, 1988

[8] Matsunaga T, Igarashi M, Kanzaki J. The course of internal auditory artery and its branches. Computer aided three dimensional reconstructions. *Acta Otolaryngol [suppl]* 1991 ; 487 : 54-60

[9] Mazzoni A. The vascular anatomy of the vestibular labyrinth in man. *Acta Otolaryngol [suppl]* 1990 ; 472 : 1-83

[10] Melichar I, Gitter AH. Ultrastructure of cultured marginal cells of the guinea pig cochlea. *Acta Otolaryngol* 1992 ; 112 : 762-766

[11] Morgon A, Aran JM, Collet L, Dauman R, Fraysse B, Freyss G et al. Données actuelles sur la physiologie et la pathologie de l'oreille interne. In : Rapport à la société française d'ORL et de chirurgie cervico-faciale. Paris : Arnette, 1990

[12] Rask-Andersen H, Stahle J, Wildbrand H. Human cochlear aqueduct and its accessory canals. *Ann Otorhinolaryngol* 1977 ; 86 (suppl 42) : 1-16

[13] Sakagami M, Sand M, Harada T, Kubo T, Matsunaga T, Sakai S. Morphological study of blood-labyrinth barrier in the vestibular organs under normal and experimental acute hypertensive and acute hypotensive conditions. *Acta Otolaryngol* 1986 ; 101 : 165-171

[14] Sauvage JP, Bessède JP. Anatomie de l'oreille interne. In : Guerrier Y éd. Anatomie chirurgicale de l'os temporal, de l'oreille et de la base du crâne. Anatomie à l'usage des oto-rhino-laryngologistes et des chirurgiens cervico-faciaux. Joué-lès-Tours : La Simarre, 1988

[15] Schuknech HF. Pathology of the ear. Philadelphia : Lea and Febiger, 1993

[16] Takasaka T, Shinkawa H, Hashimoto S, Watanuki K, Kawamoto K. High-voltage electron microscopic study of the inner ear. *Ann Otorhinollaryngol* 1983 ; 92 (suppl 101) : 3-12

[17] Testut L. Oreille interne. In : Traité d'anatomie. Paris : Doin, 1899 : 605-658

[18] Vicaut E. Paramètres fondamentaux dans la physiologie de la microcirculation. *Sang Thromb Vaiss* 1990 ; 2 : 65-71

[19] Watanabe K, SugiMoto T, Tsunoda A. Effects of sympathectomy on capillaries of the cochlear lateral wall. *ORL J Otorhinolaryngol Relat Spec* 1990 ; 52 : 205-210

[20] Wright A. Anatomy and ultrastructure of the human ear. In : Kerr AG ed. Scott-Brown's otolaryngology. Oxford : Butterworth, 1997 : 1-5

© 2012 Elsevier Masson SAS. Tous droits réservés. - Document téléchargé le 30/09/2012 par Pérez Diego (454435)